

教育セミナー 診断部門 症例提示

手術に向けた術前化学療法中・後の画像診断と病理

聖マリアンナ医科大学附属研究所ブレスト & イメージング先端医療センター附属クリニック

放射線科 印牧義英

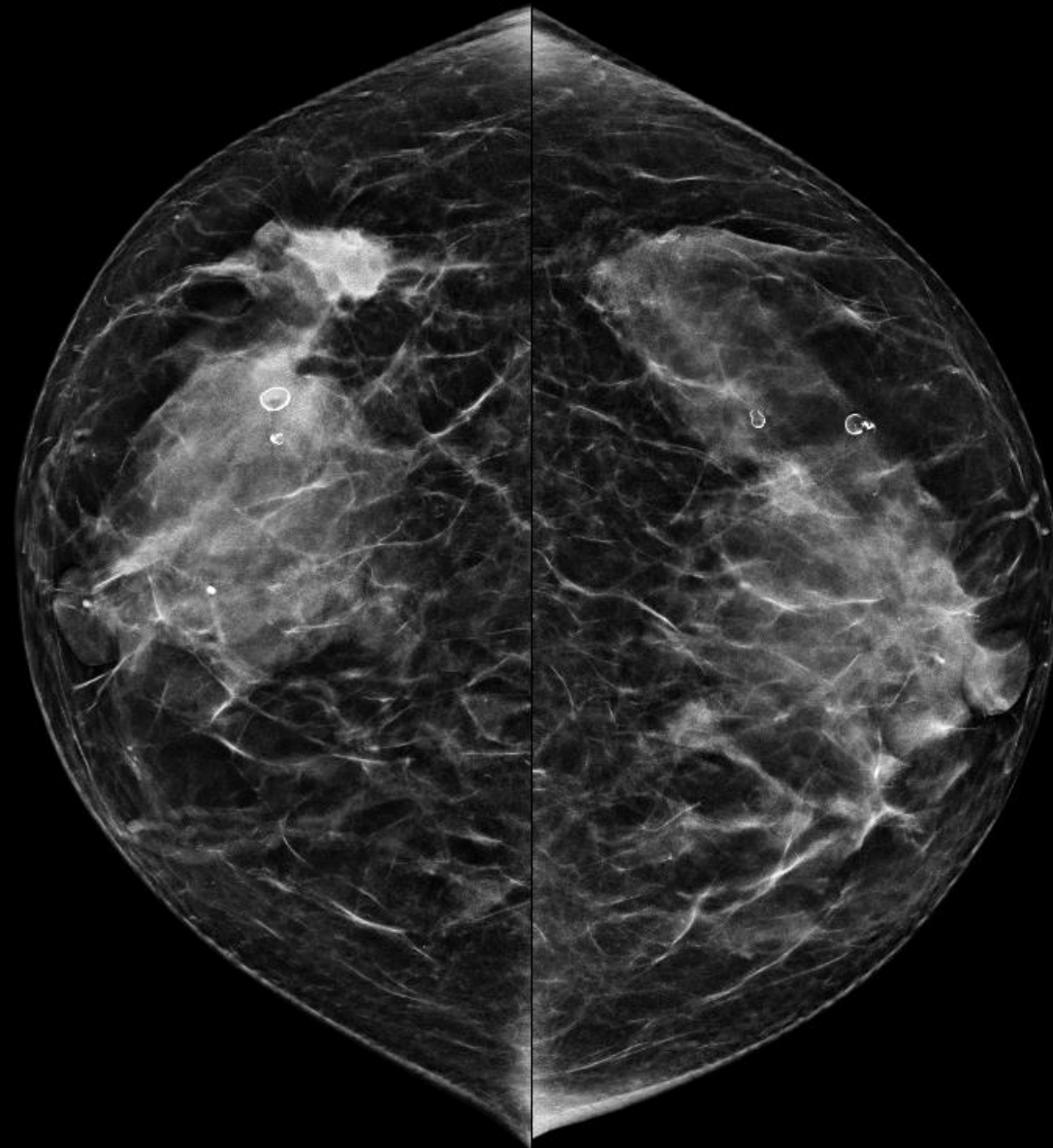
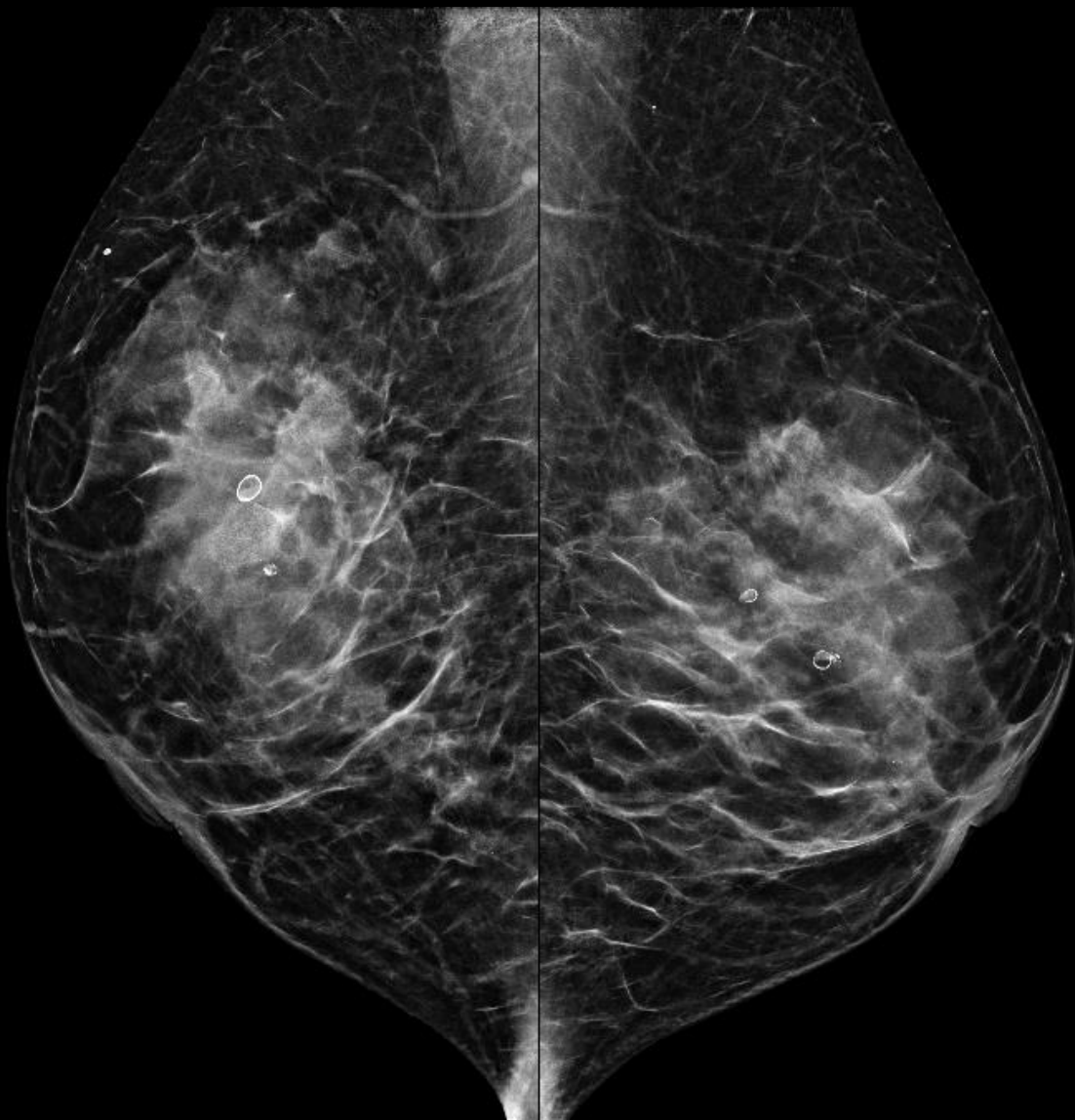
利益相反はありません。

症例 1

- 70歳代 女性
- 右乳房腫瘍の精査目的で受診

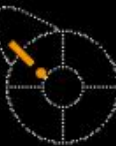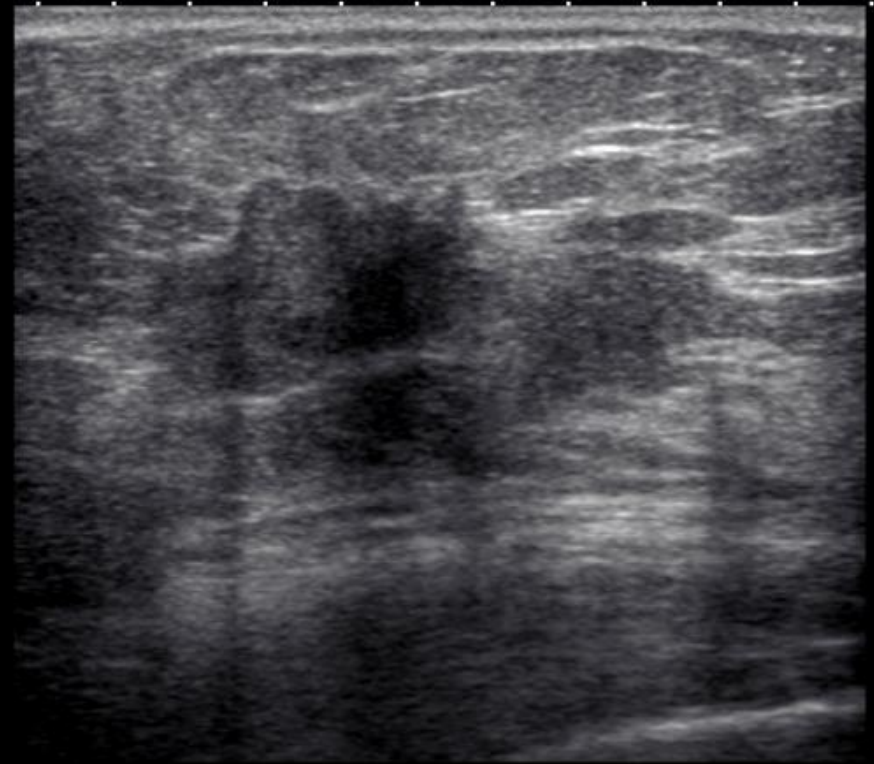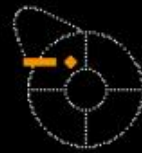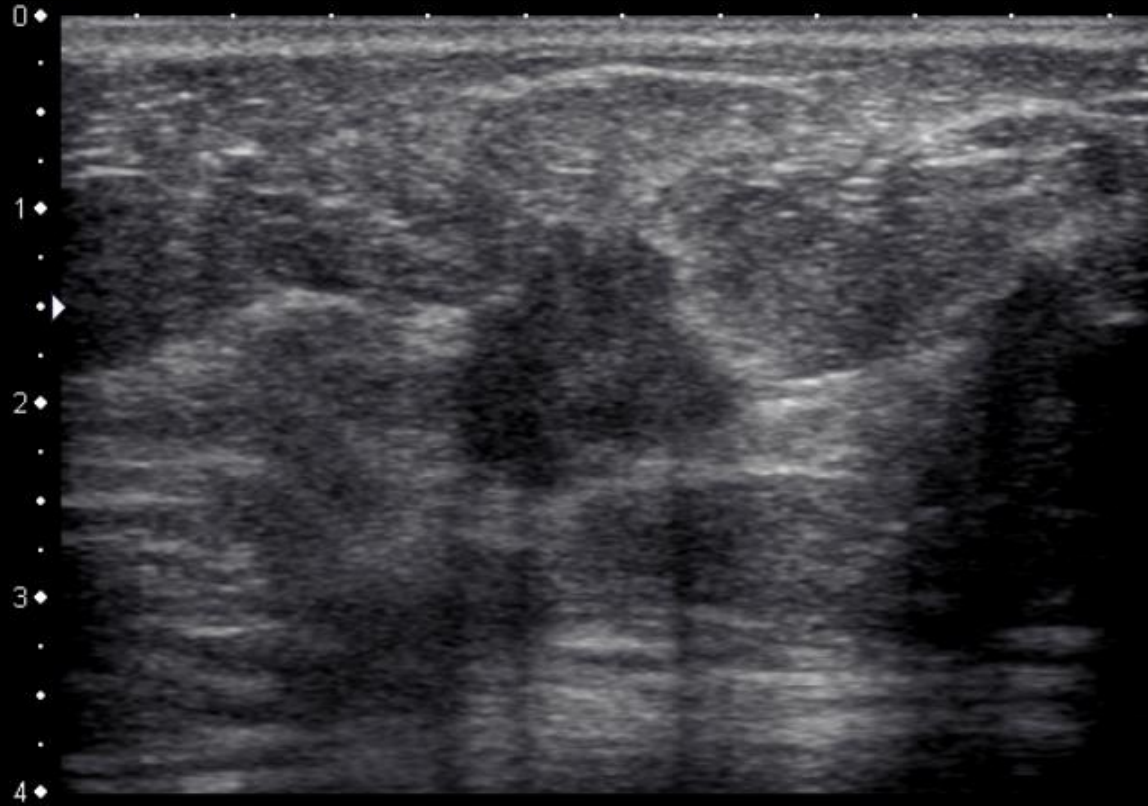
マンモグラフィ

所見を指摘してください



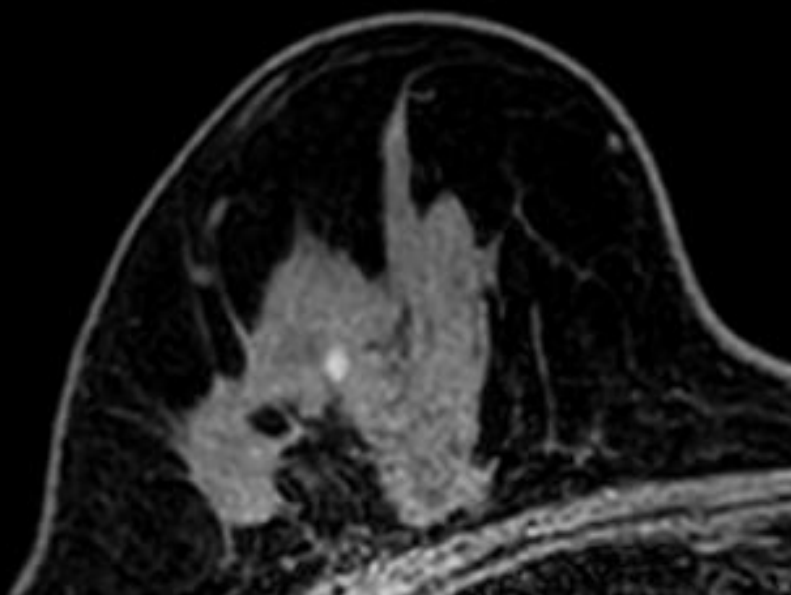
超音波検査

所見を述べてください

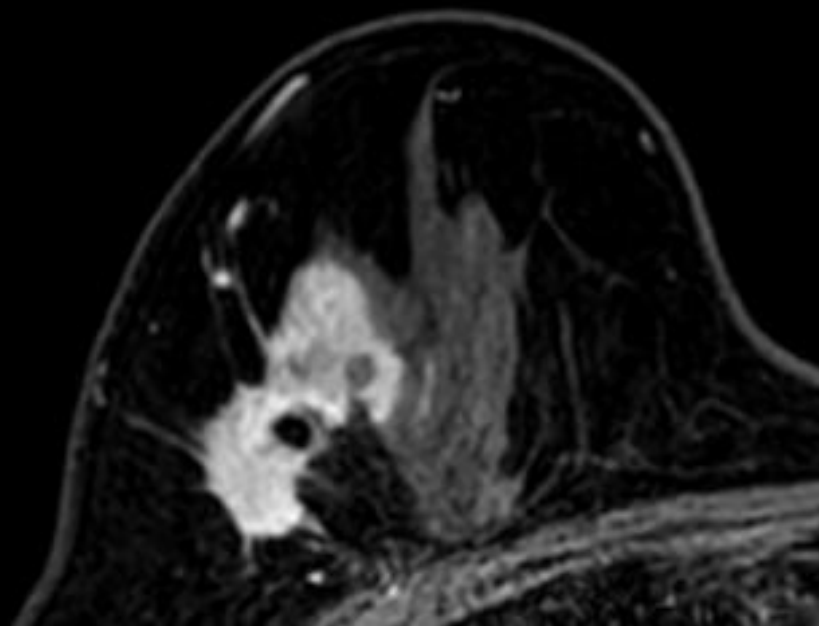


化学療法前 MRI

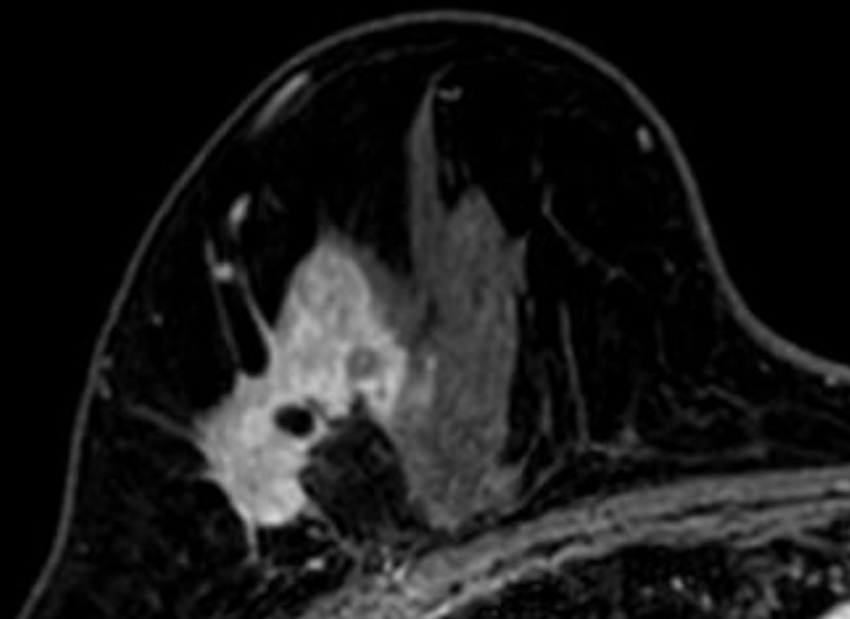
所見を述べてください



造影前

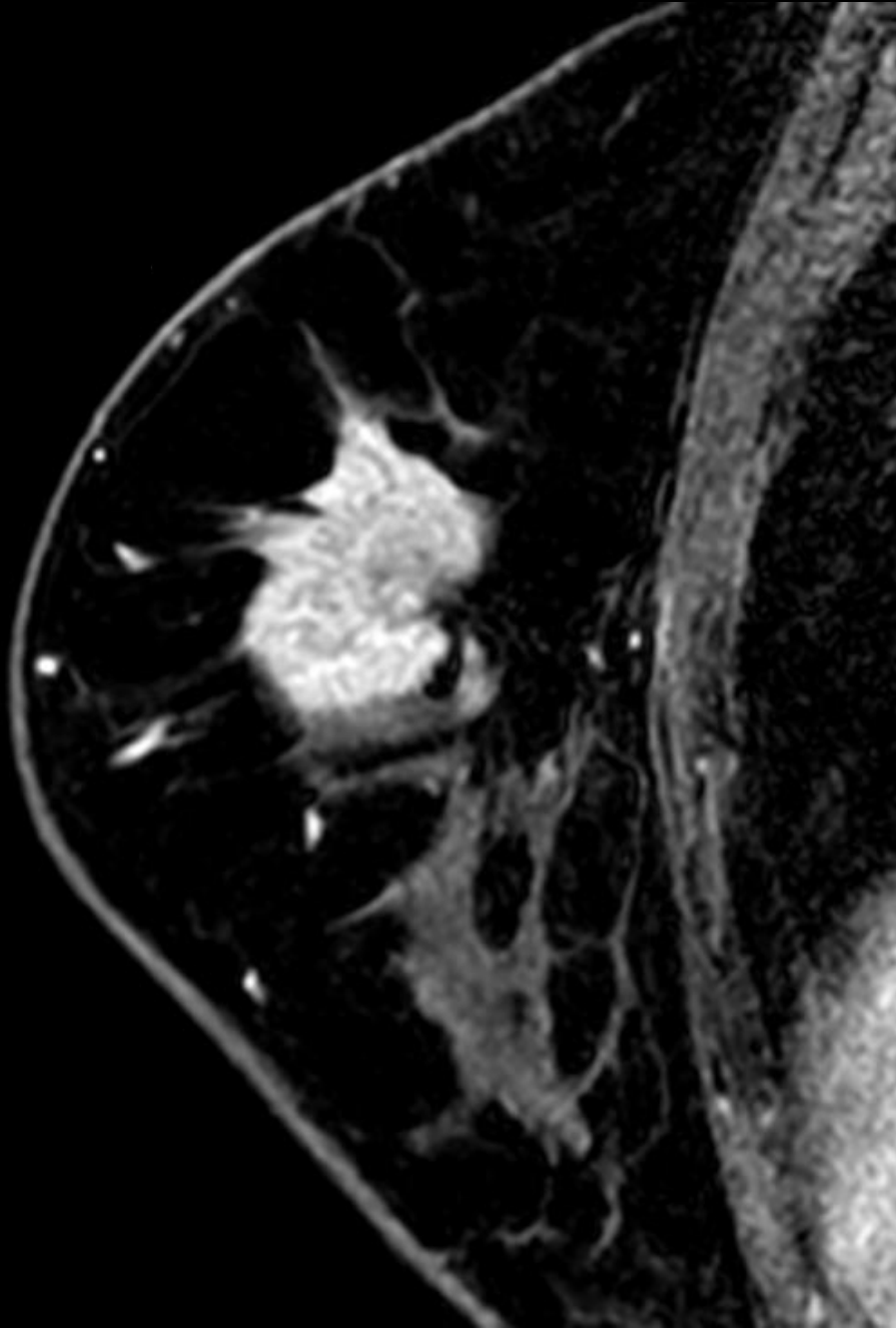


造影早期相

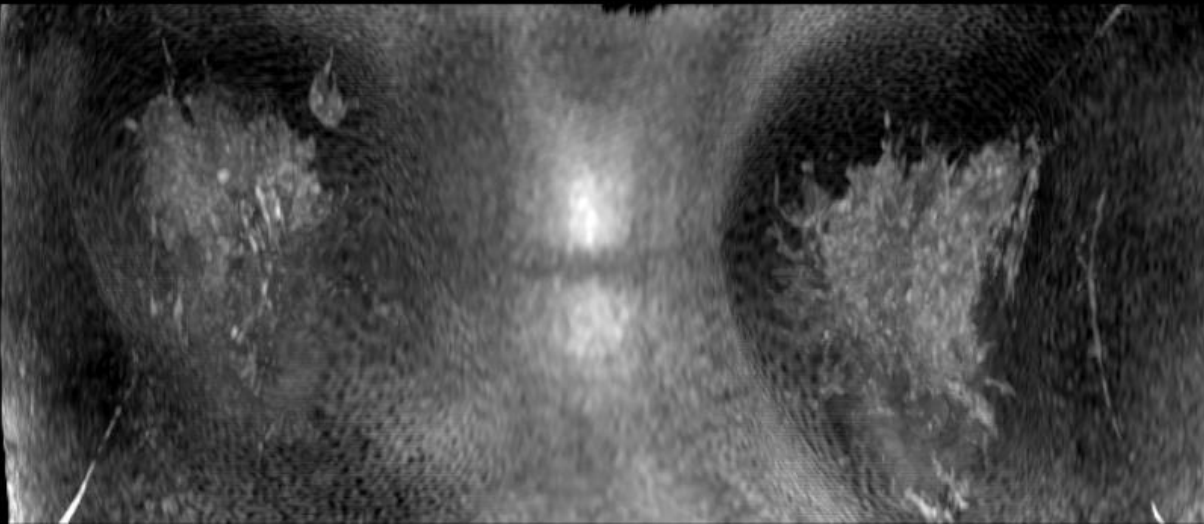


造影後期相

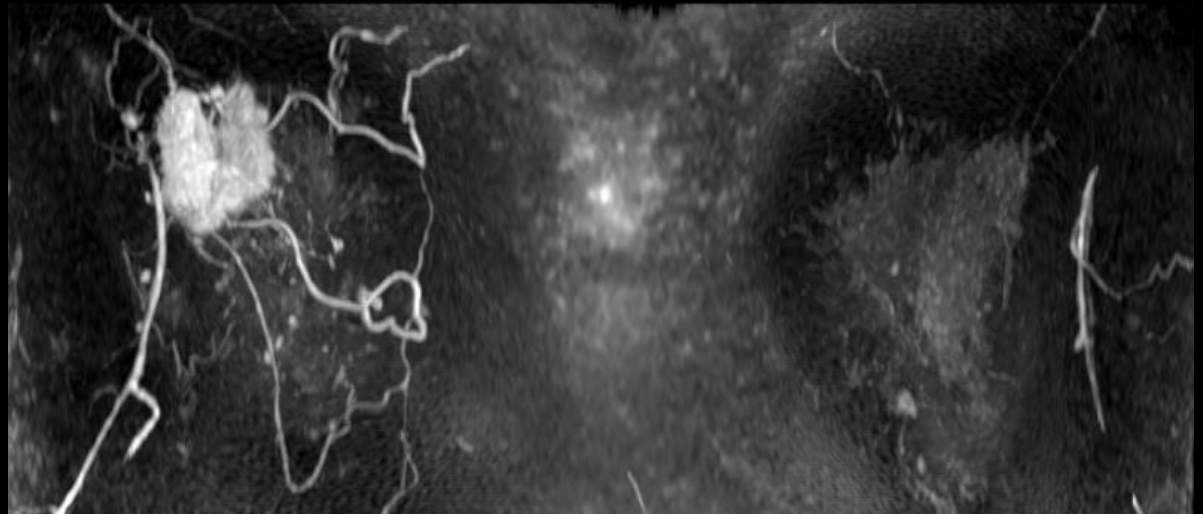
所見を述べてください



所見を述べてください



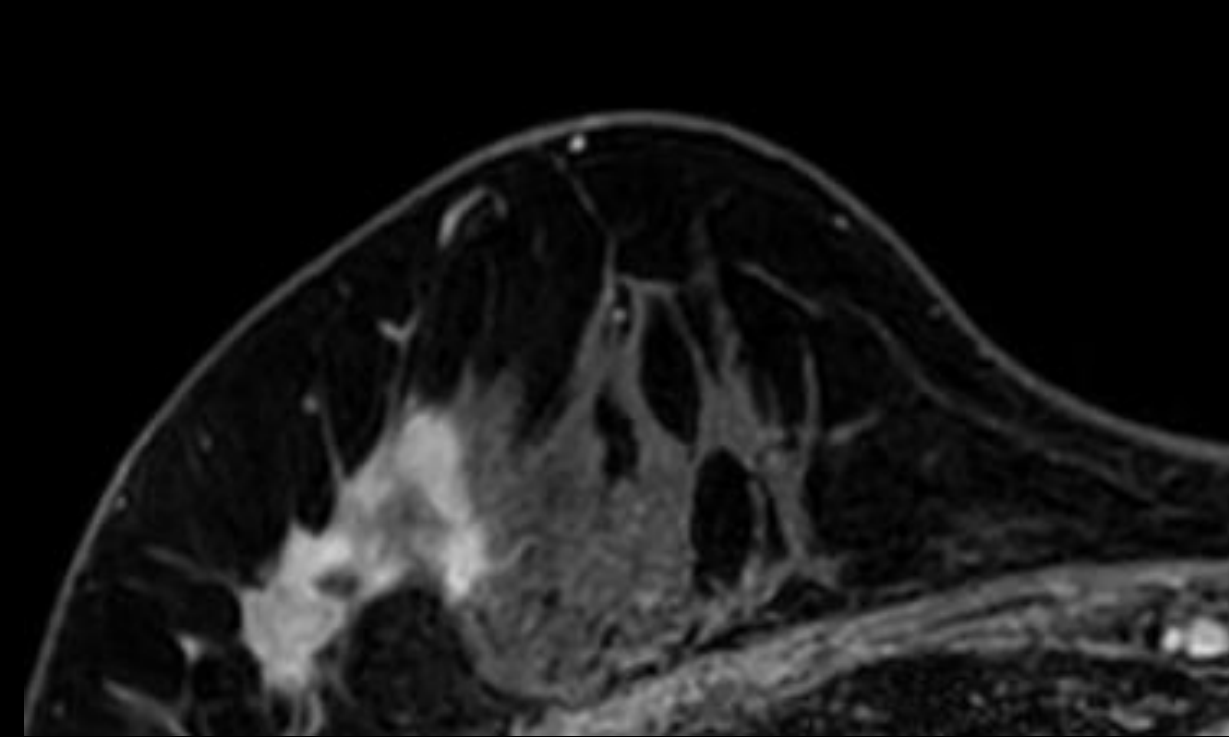
造影前MIP



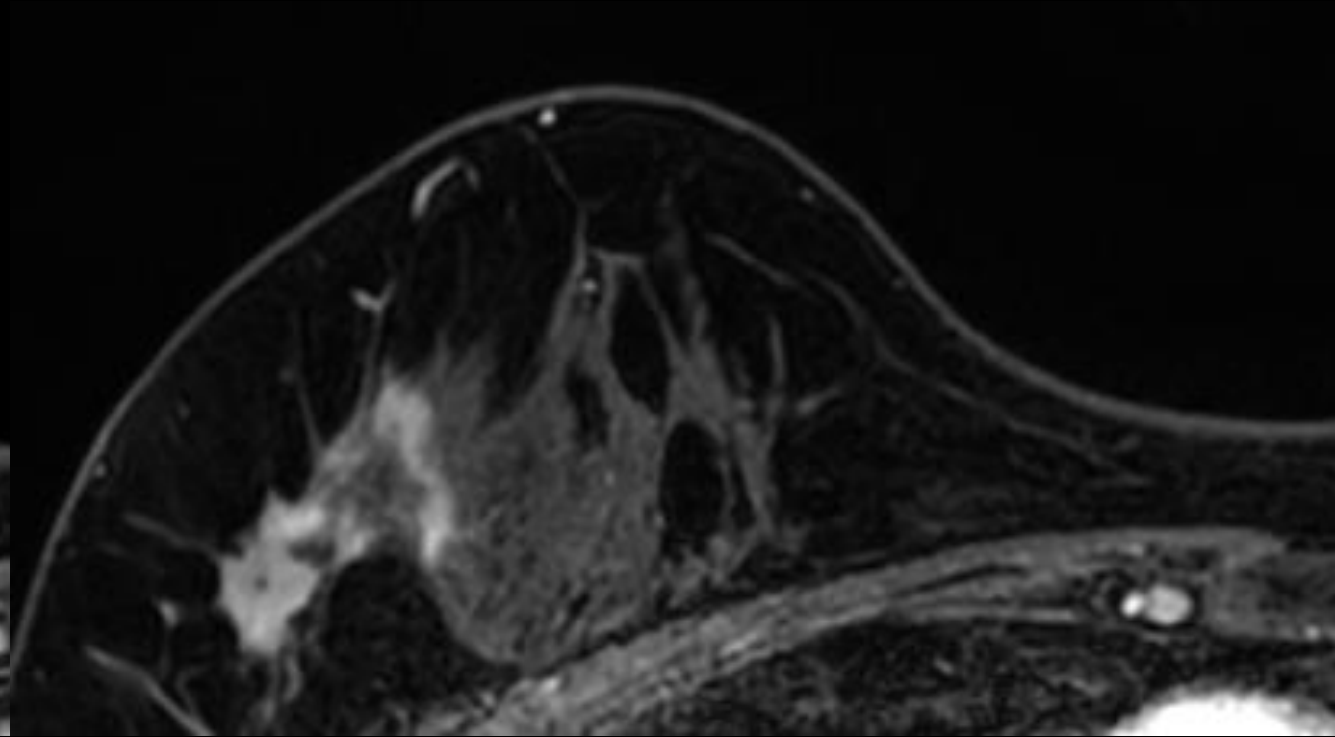
造影後MIP

中間評価 MRI

所見を述べてください

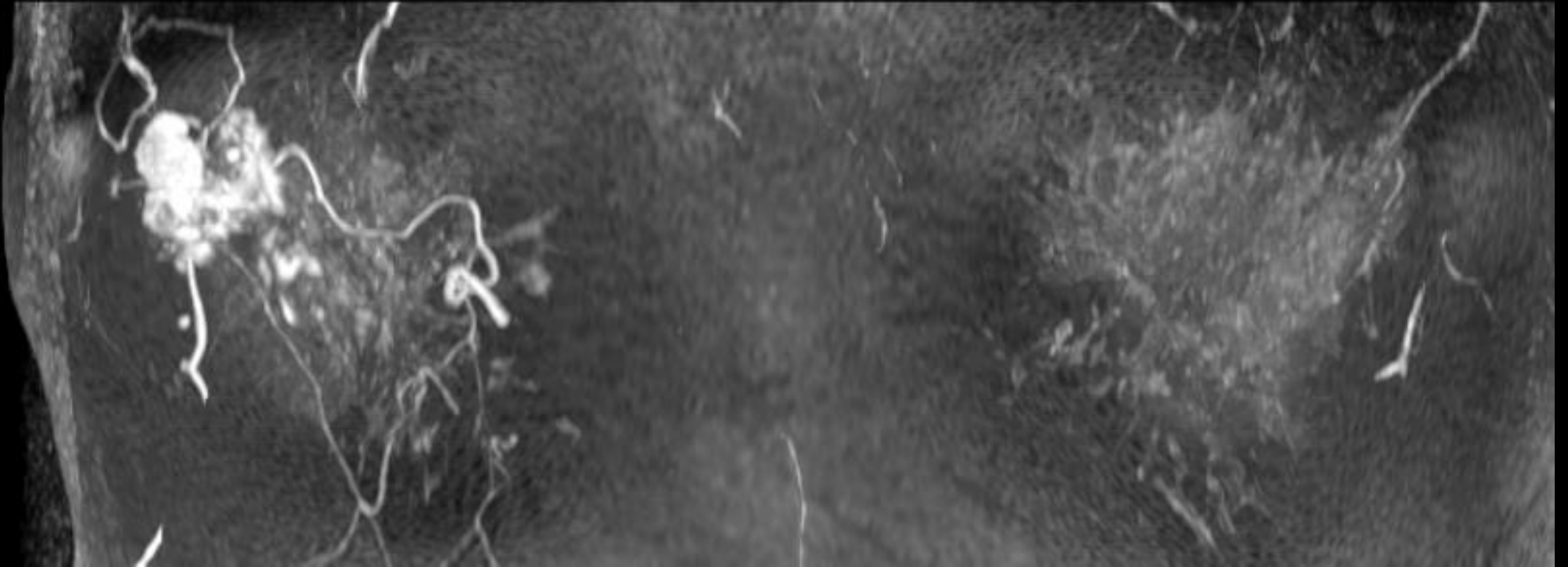


造影早期相



造影後期相

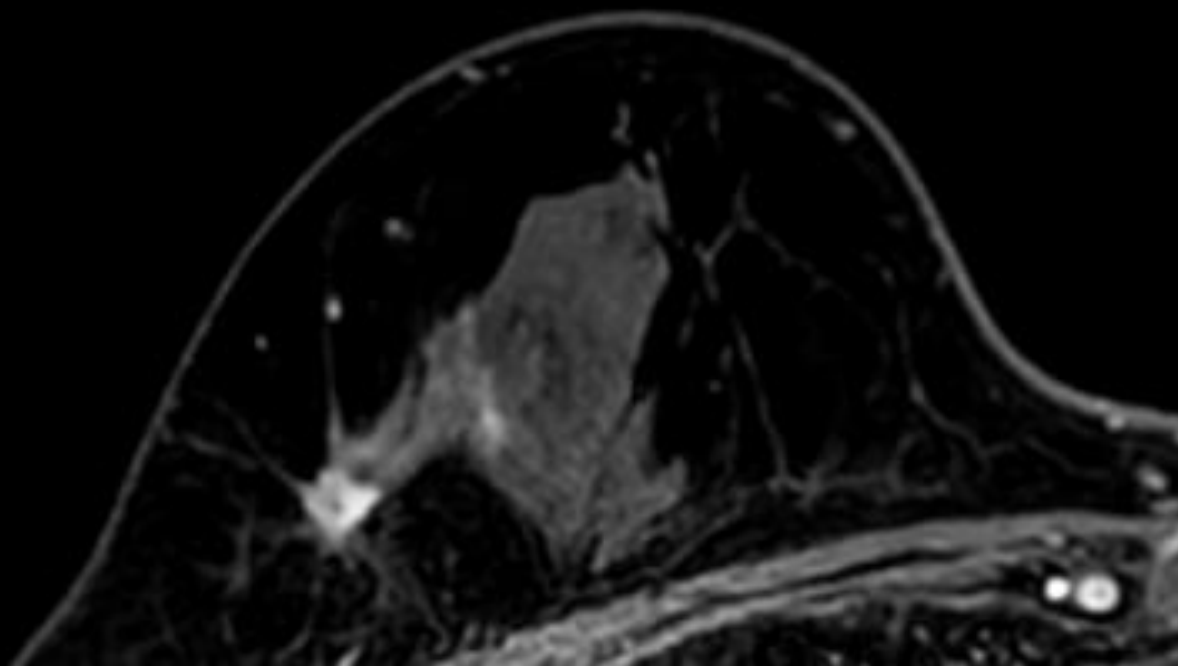
所見を 述べてください



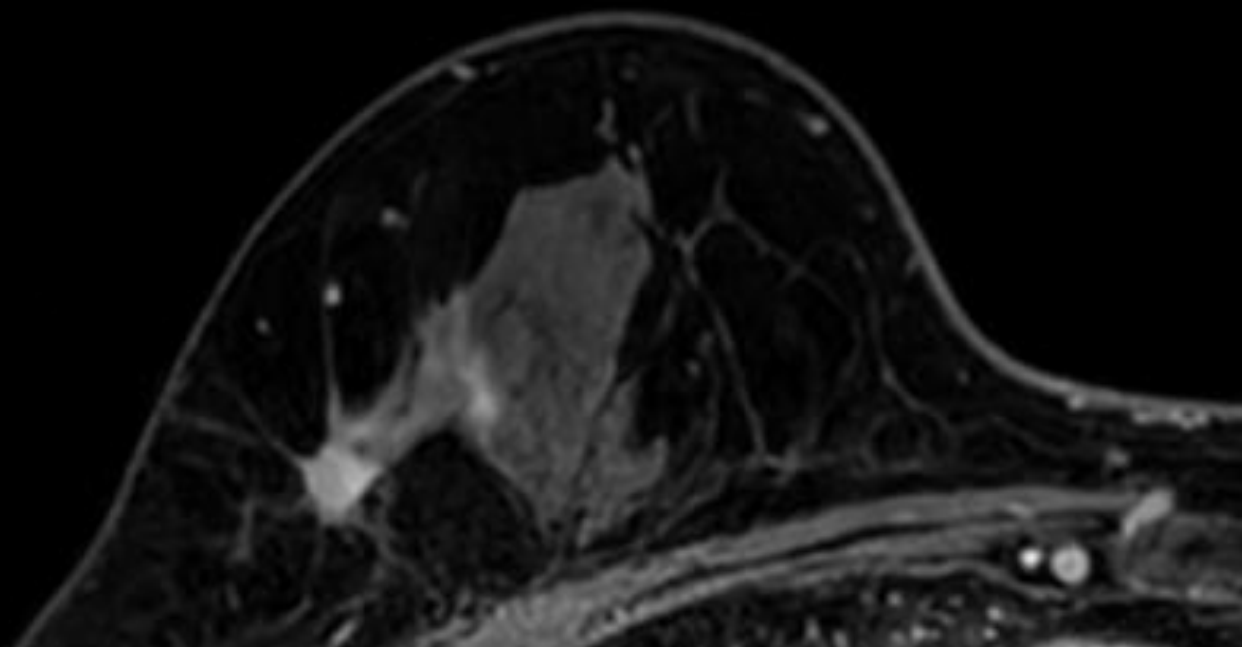
造影後MIP

化学療法後 MRI

所見を述べてください

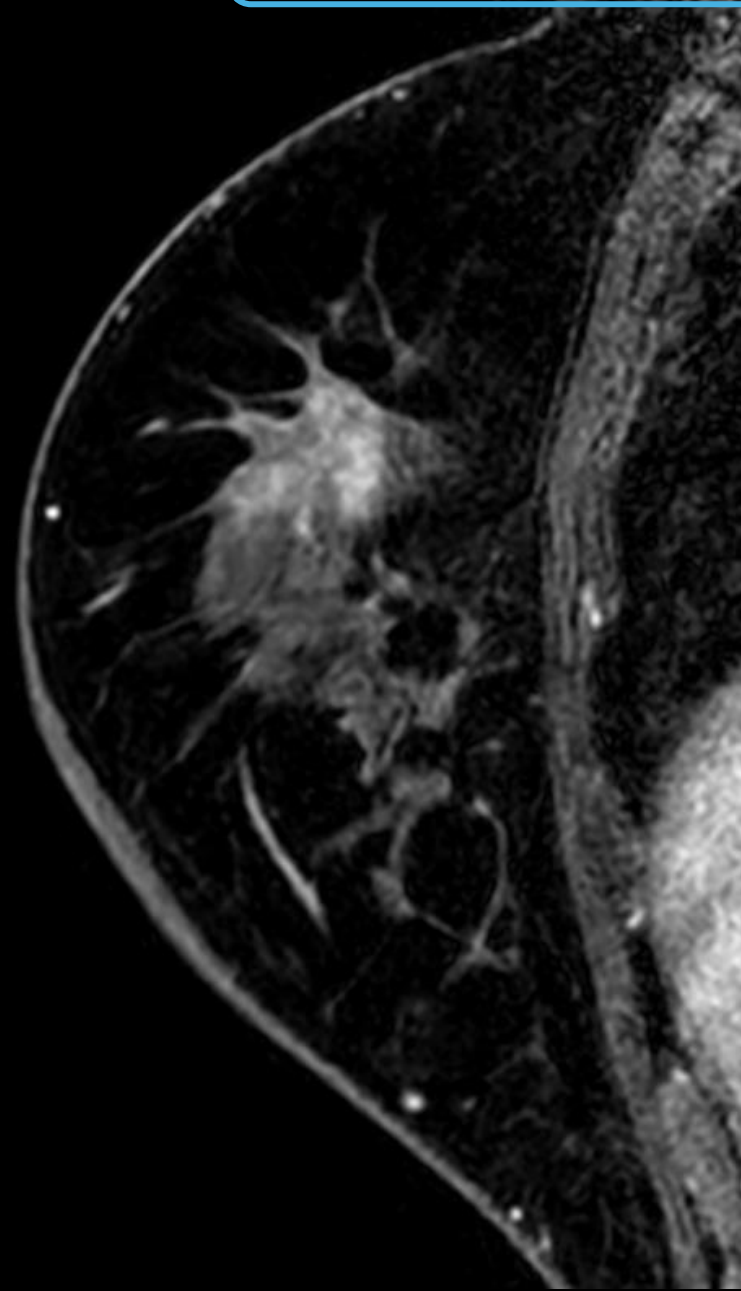
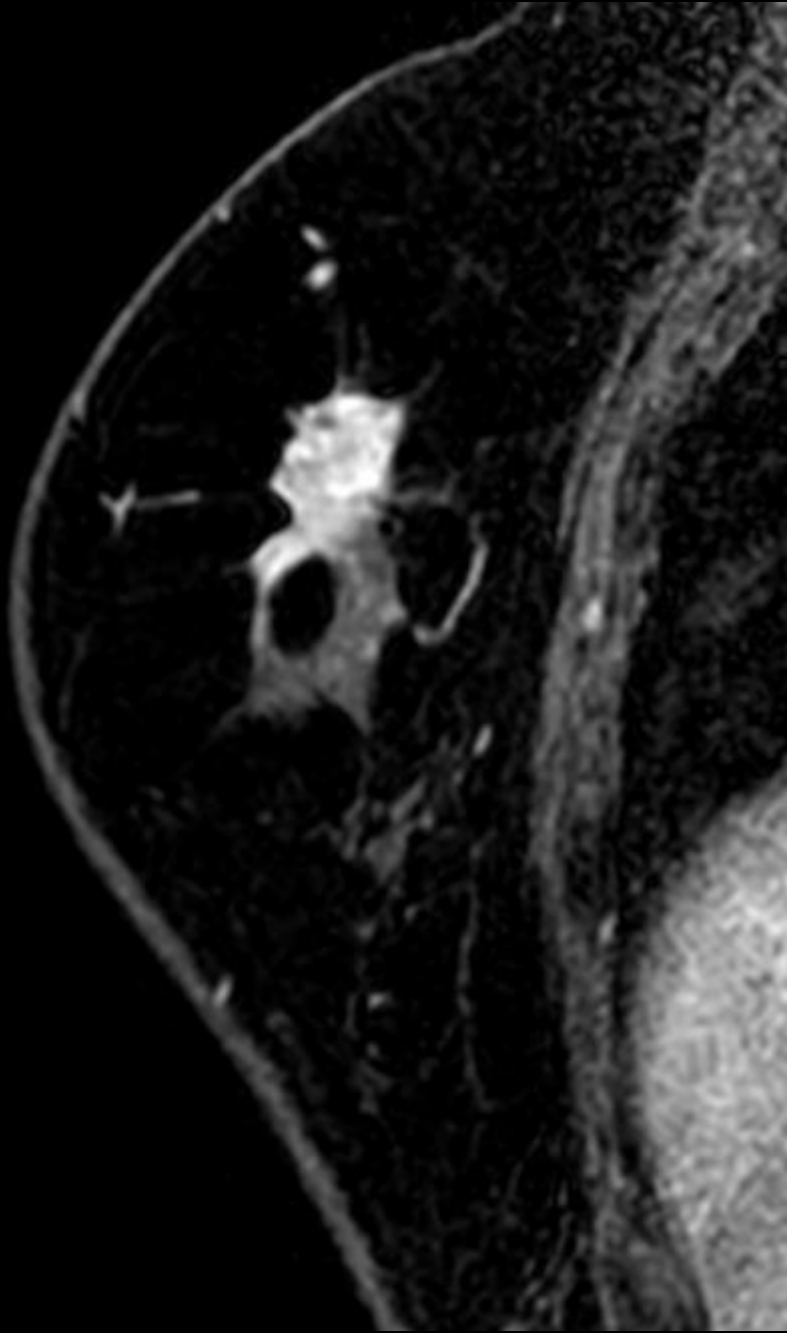


造影早期相

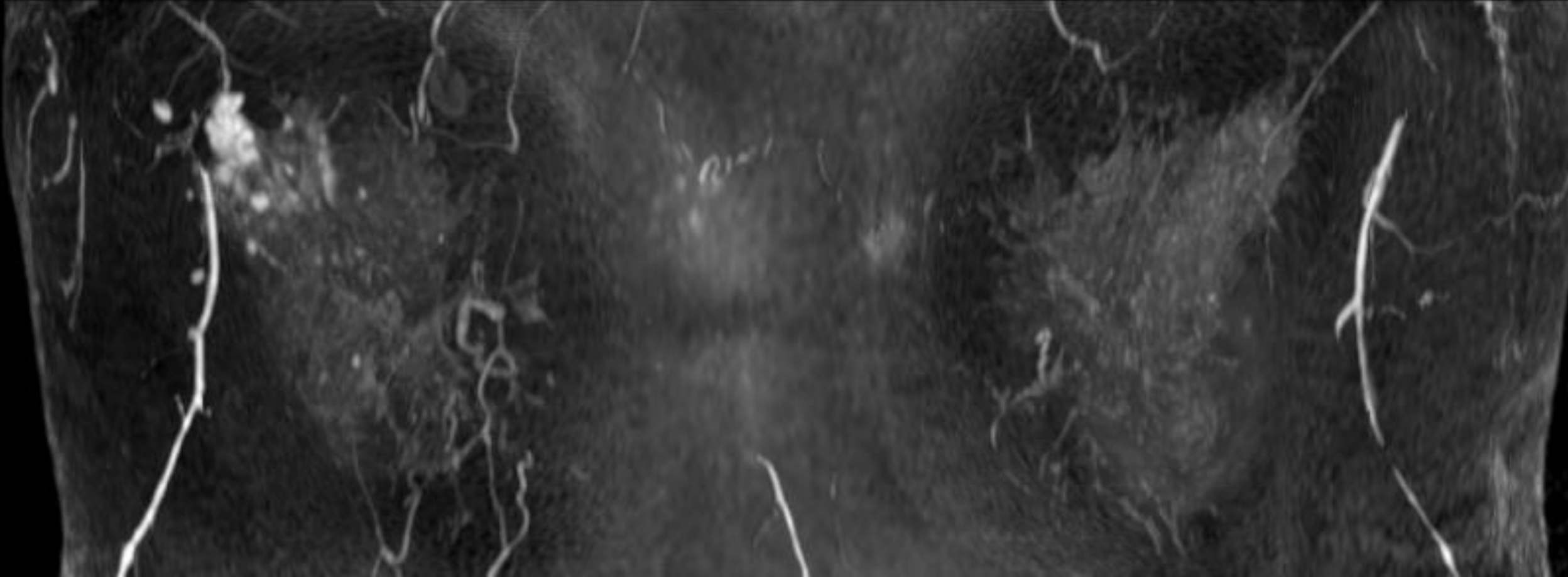


造影後期相

所見を述べてください

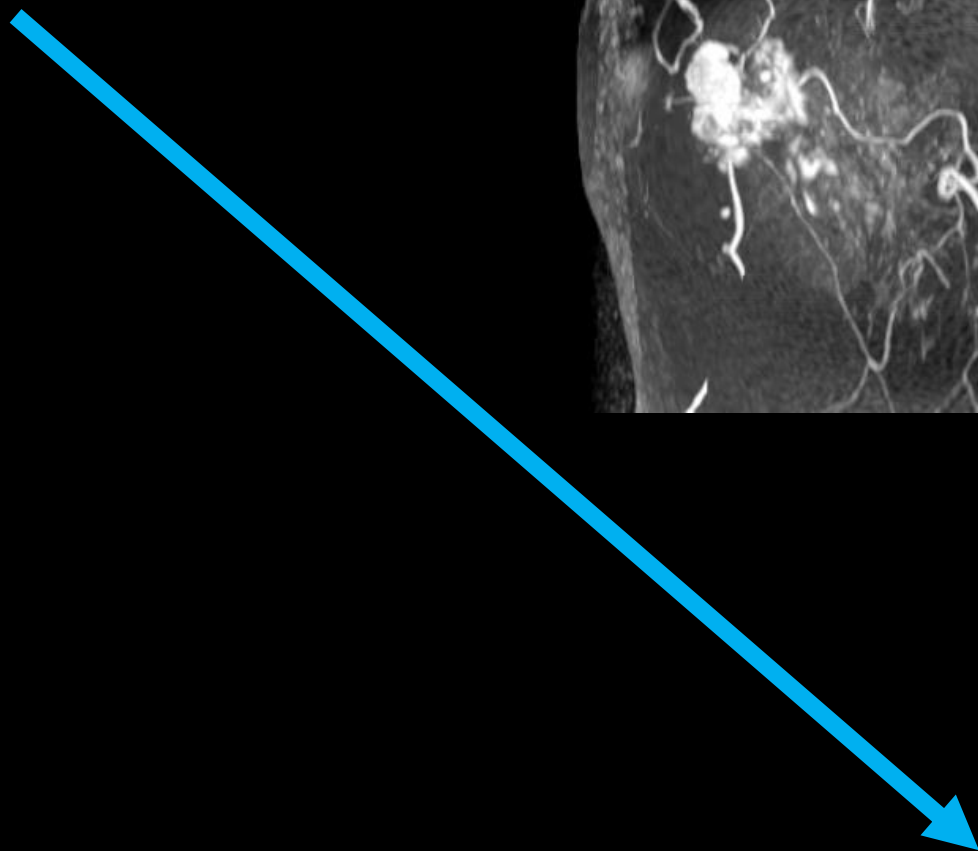
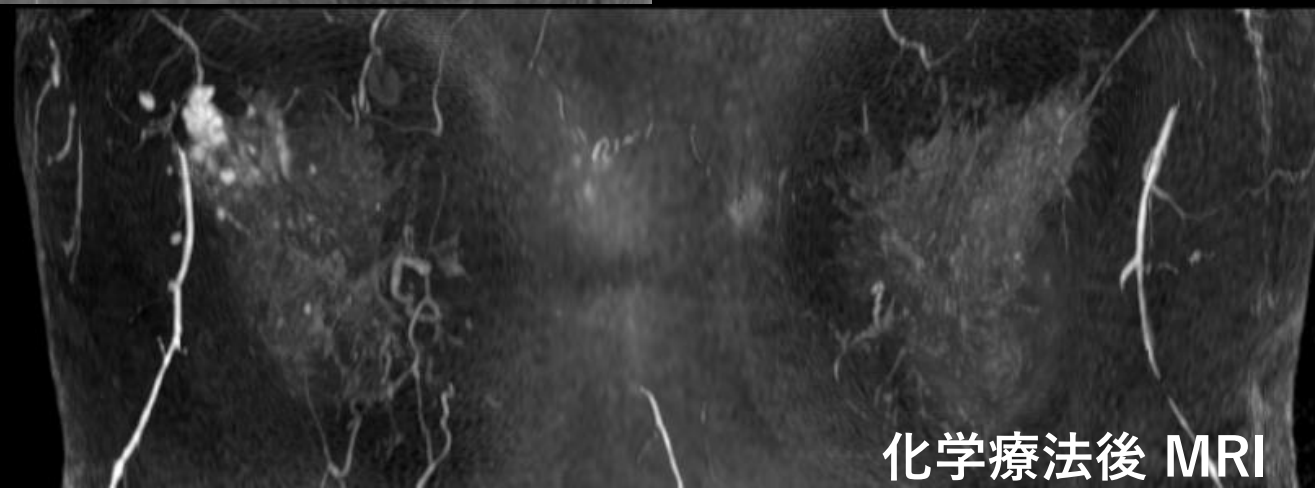
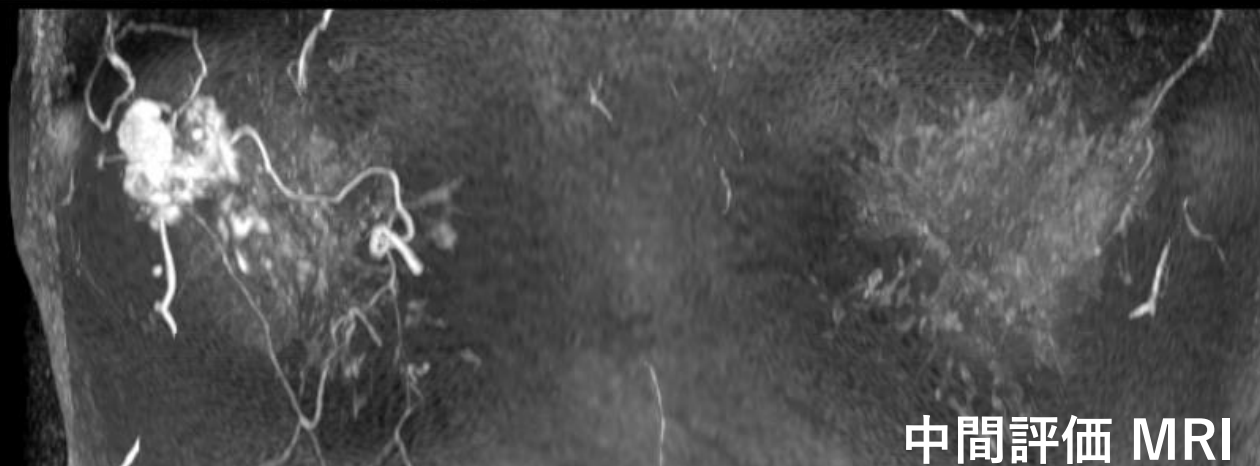
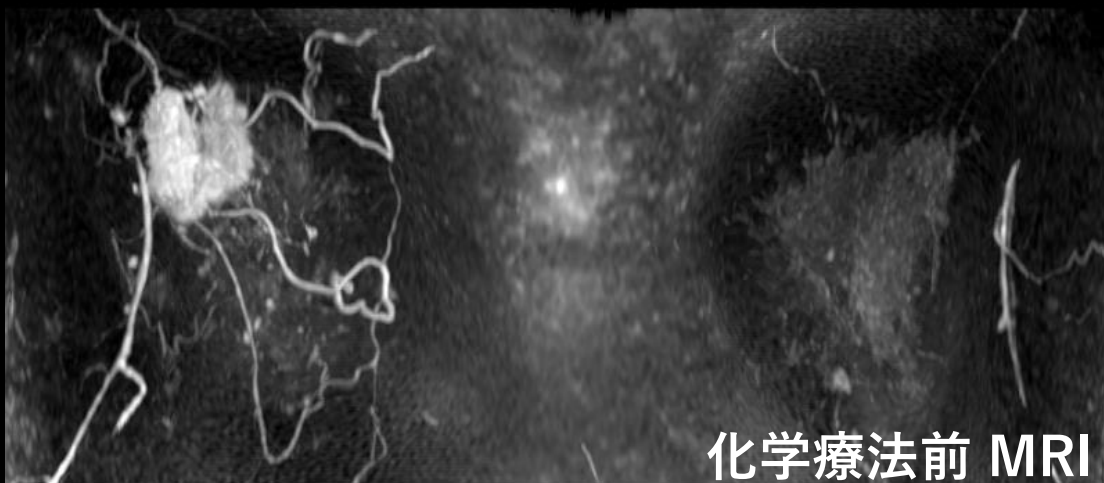


所見を述べてください



造影後MIP

所見を述べてください

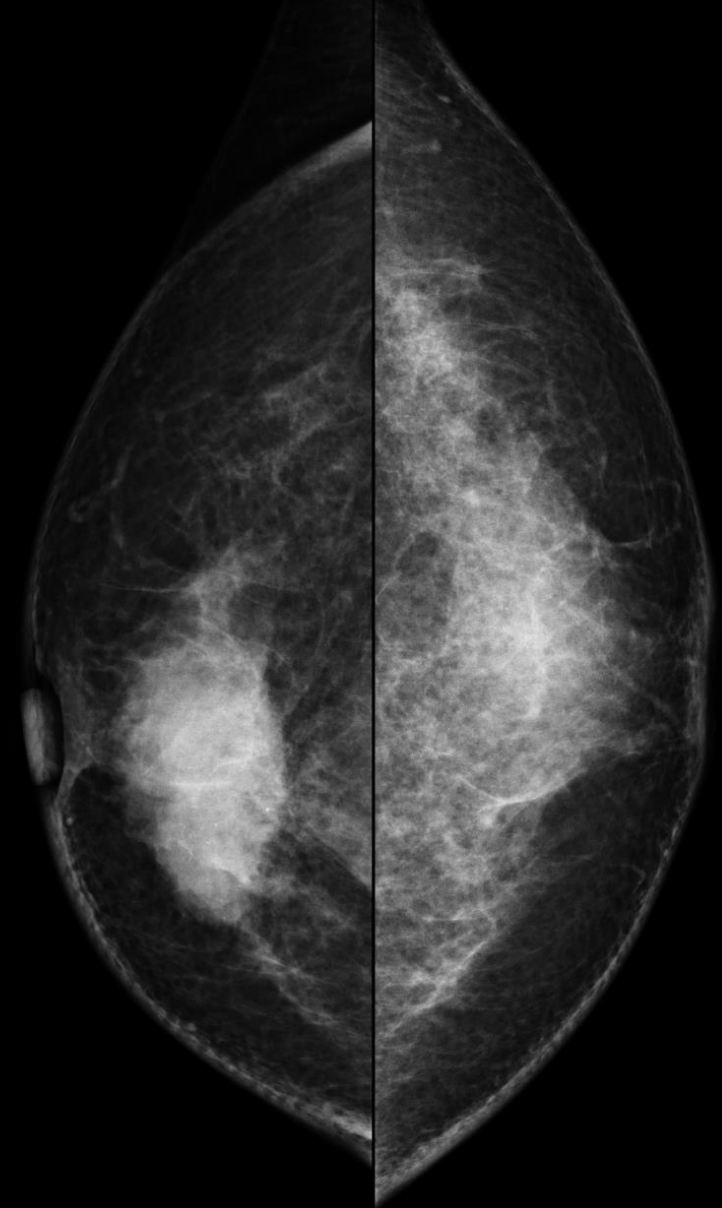
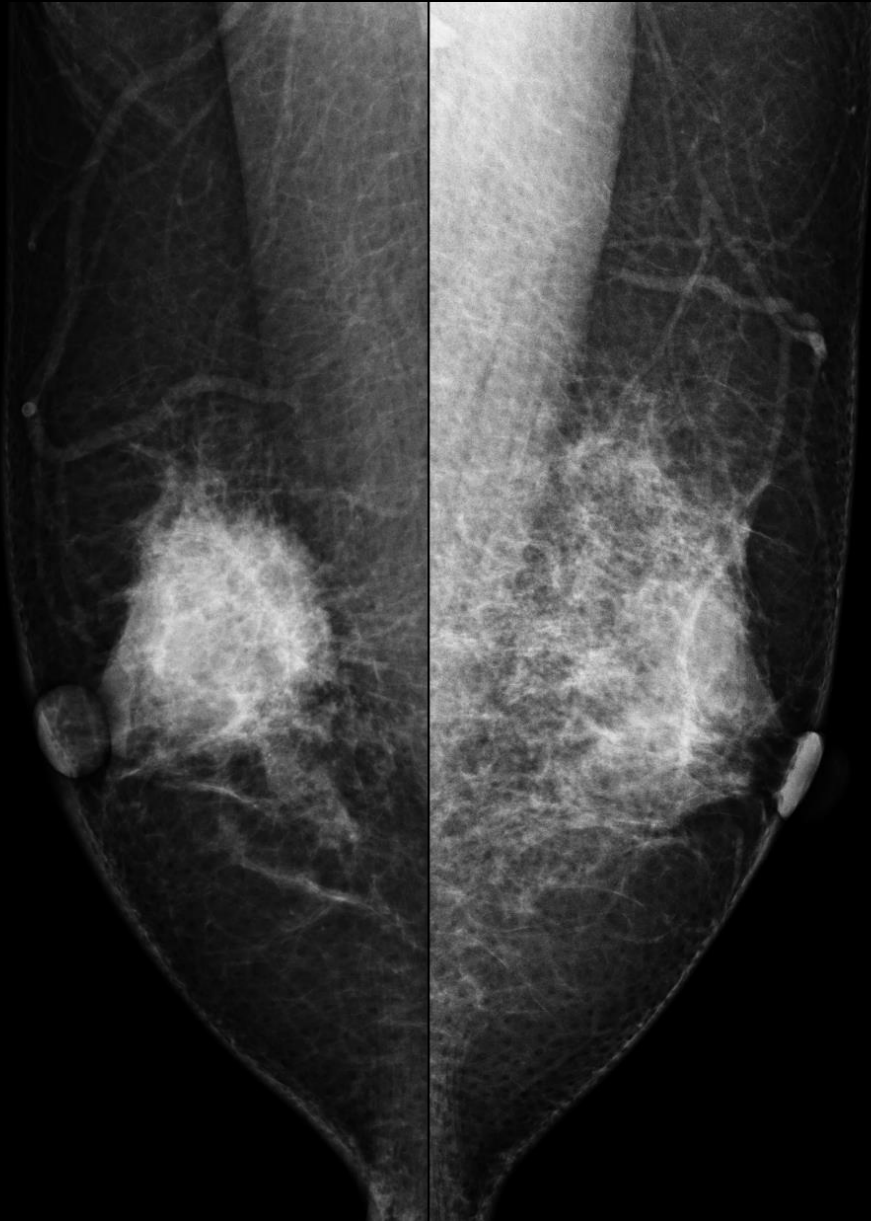

症例 2

- 50歳代 女性
- 右乳房腫瘍を自覚

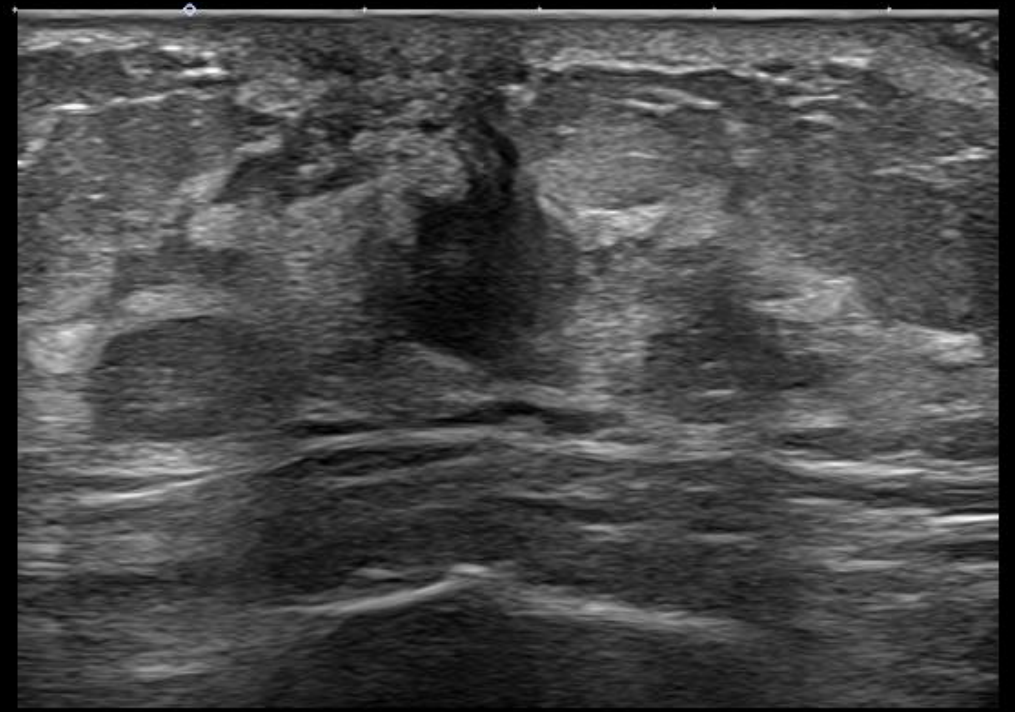
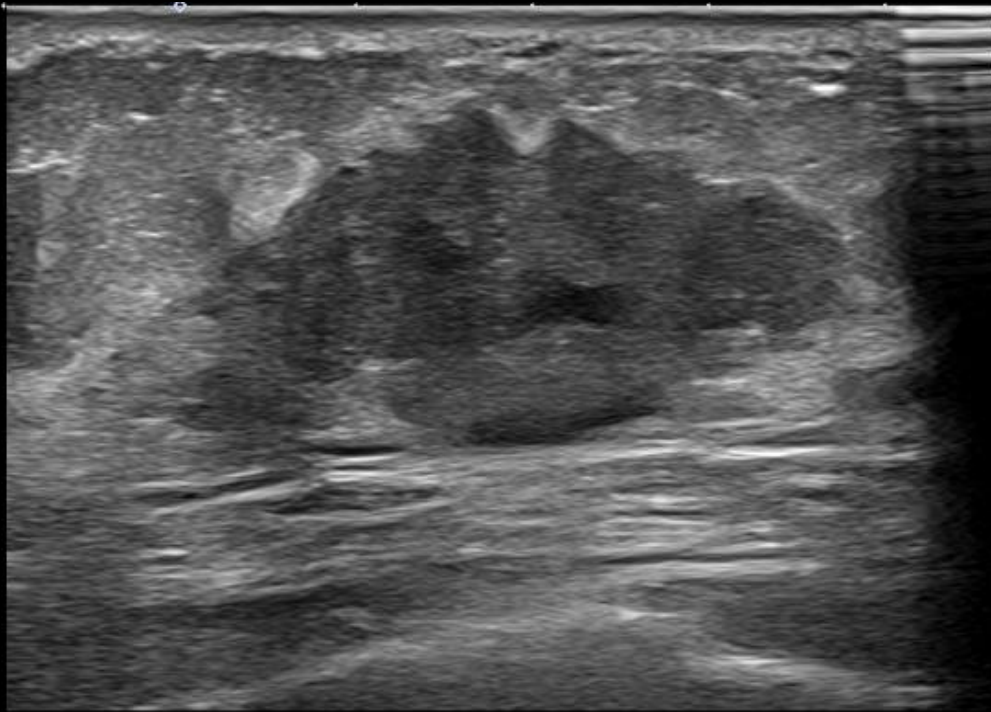
マンモグラフィ

所見を指摘してください



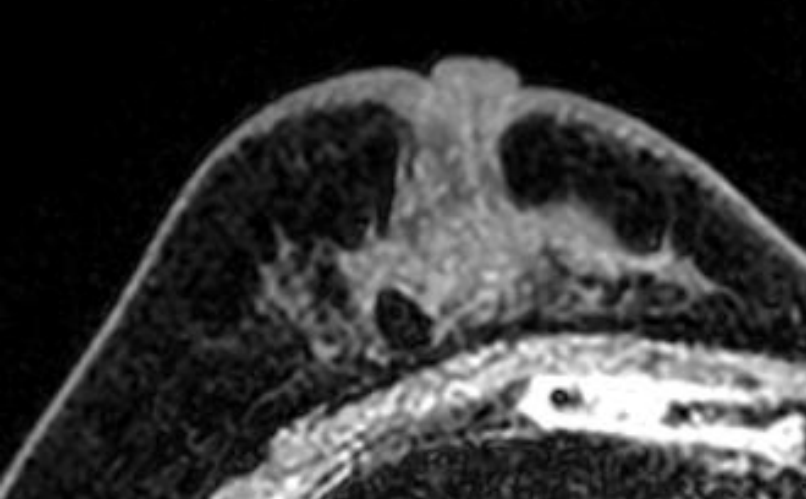
超音波検査

所見を述べてください

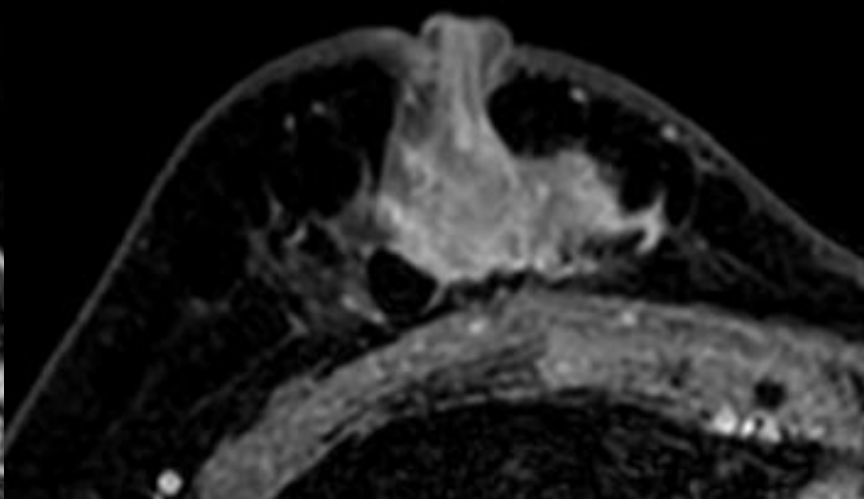


化学療法前 MRI

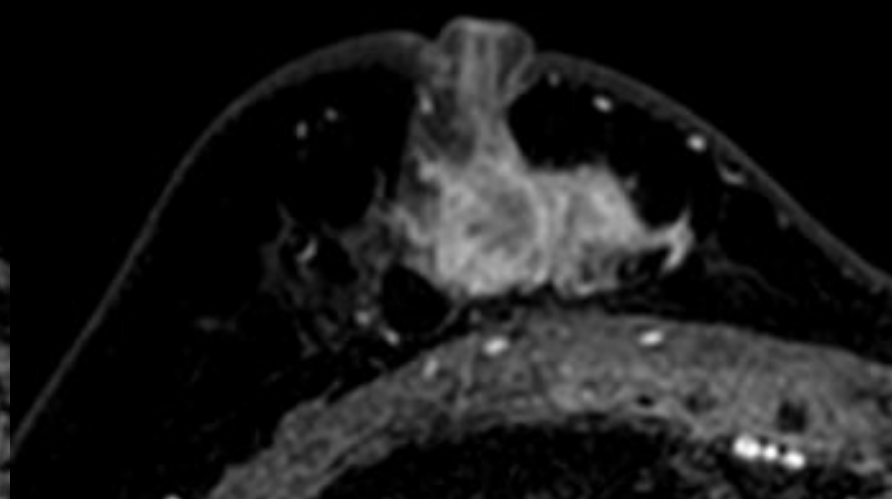
所見を述べてください



造影前

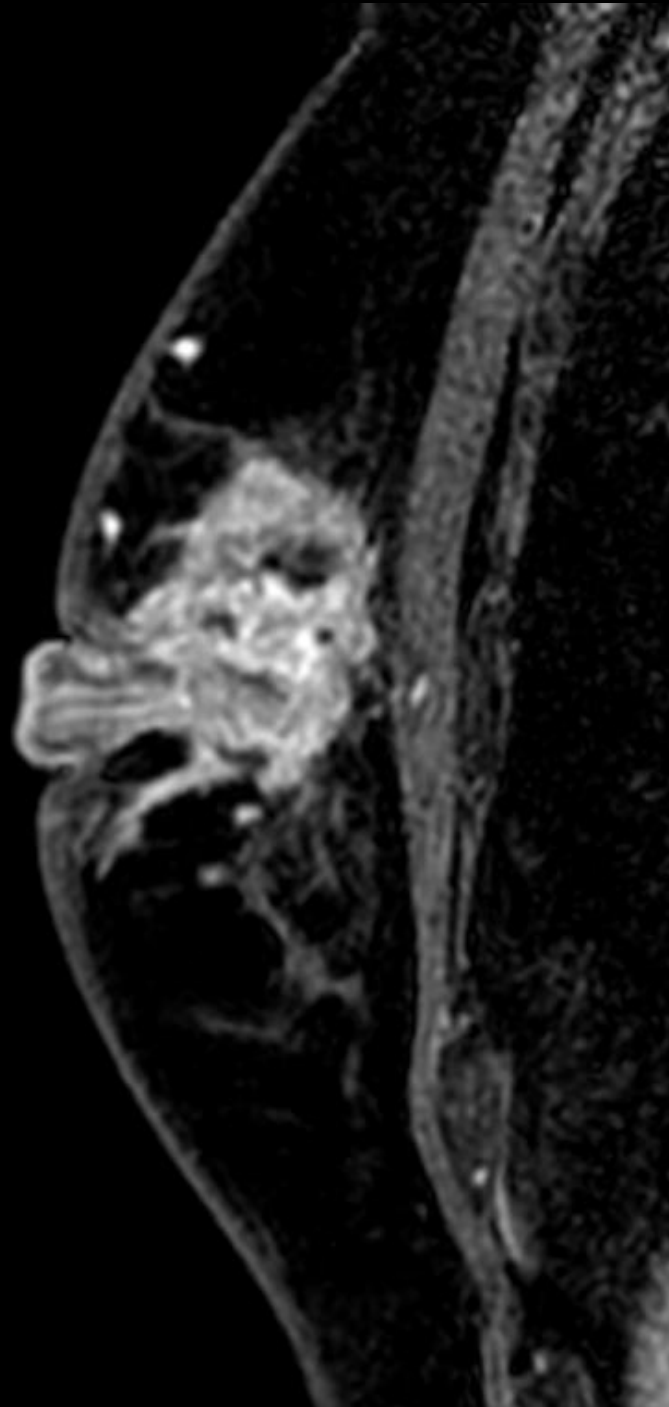


造影早期相

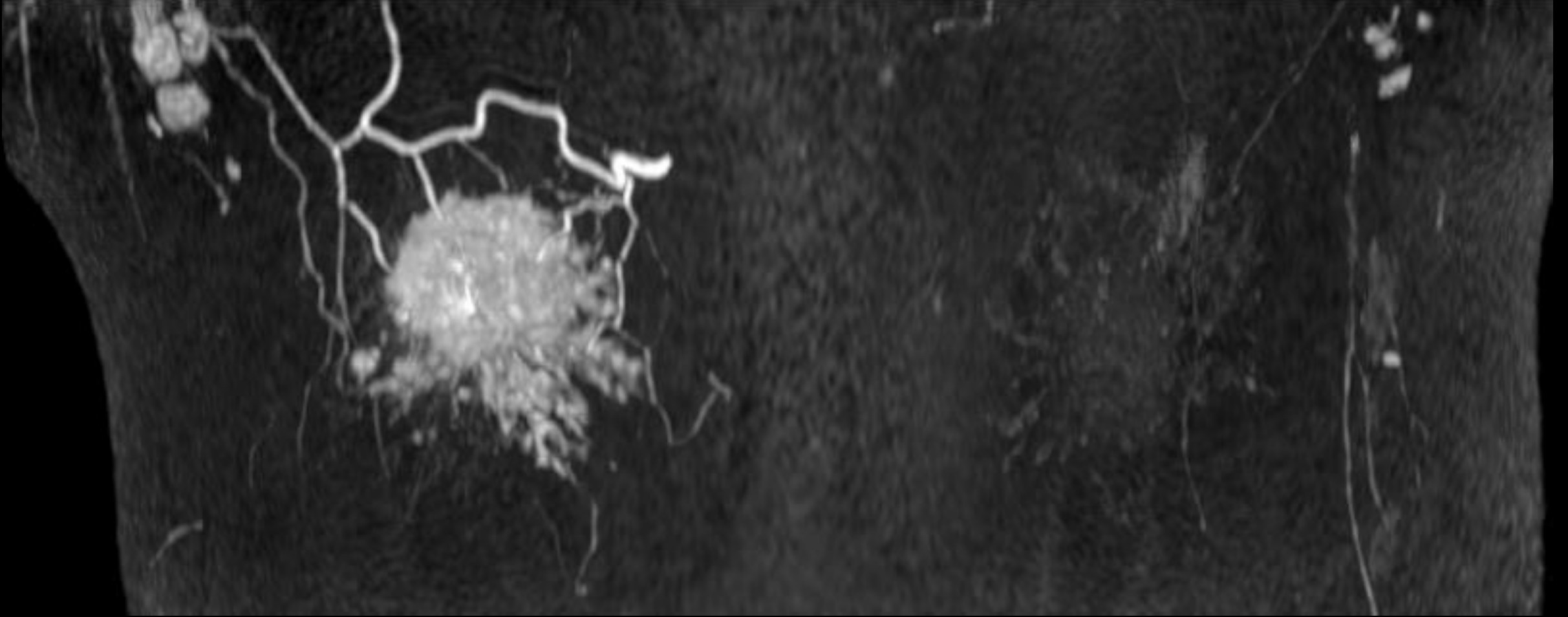


造影後期相

所見を 述べてください



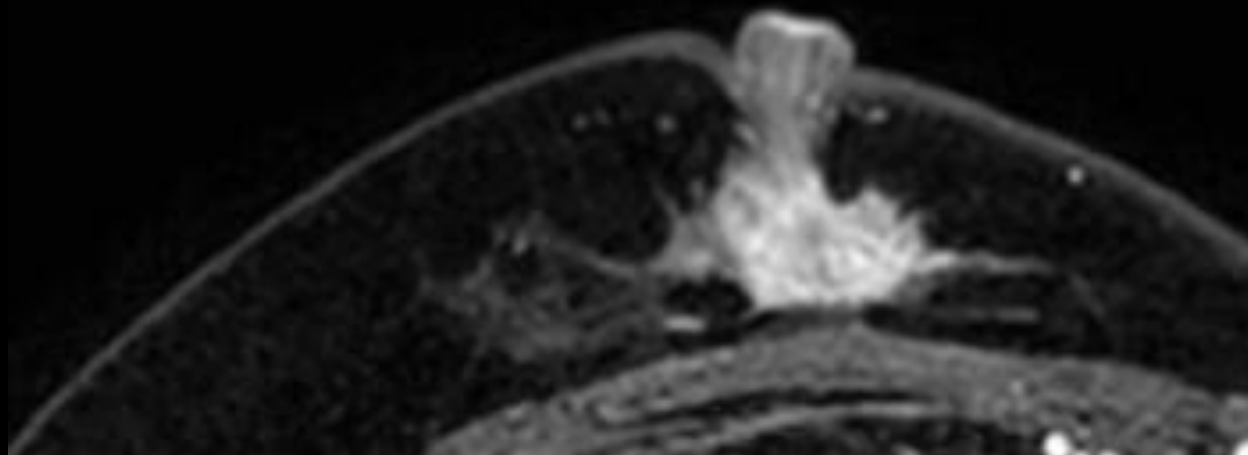
所見を述べてください



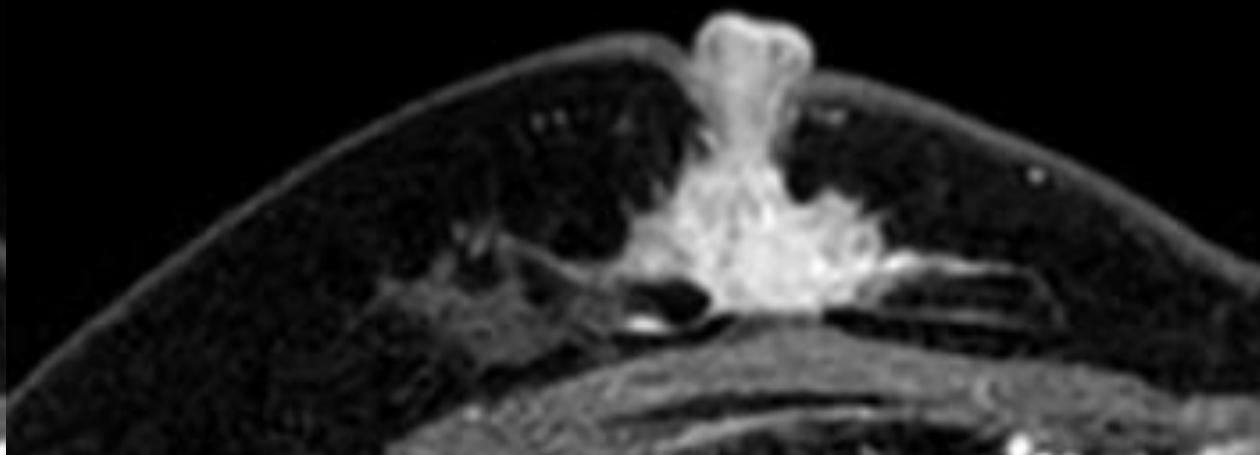
造影後MIP

中間評価 MRI

所見を述べてください

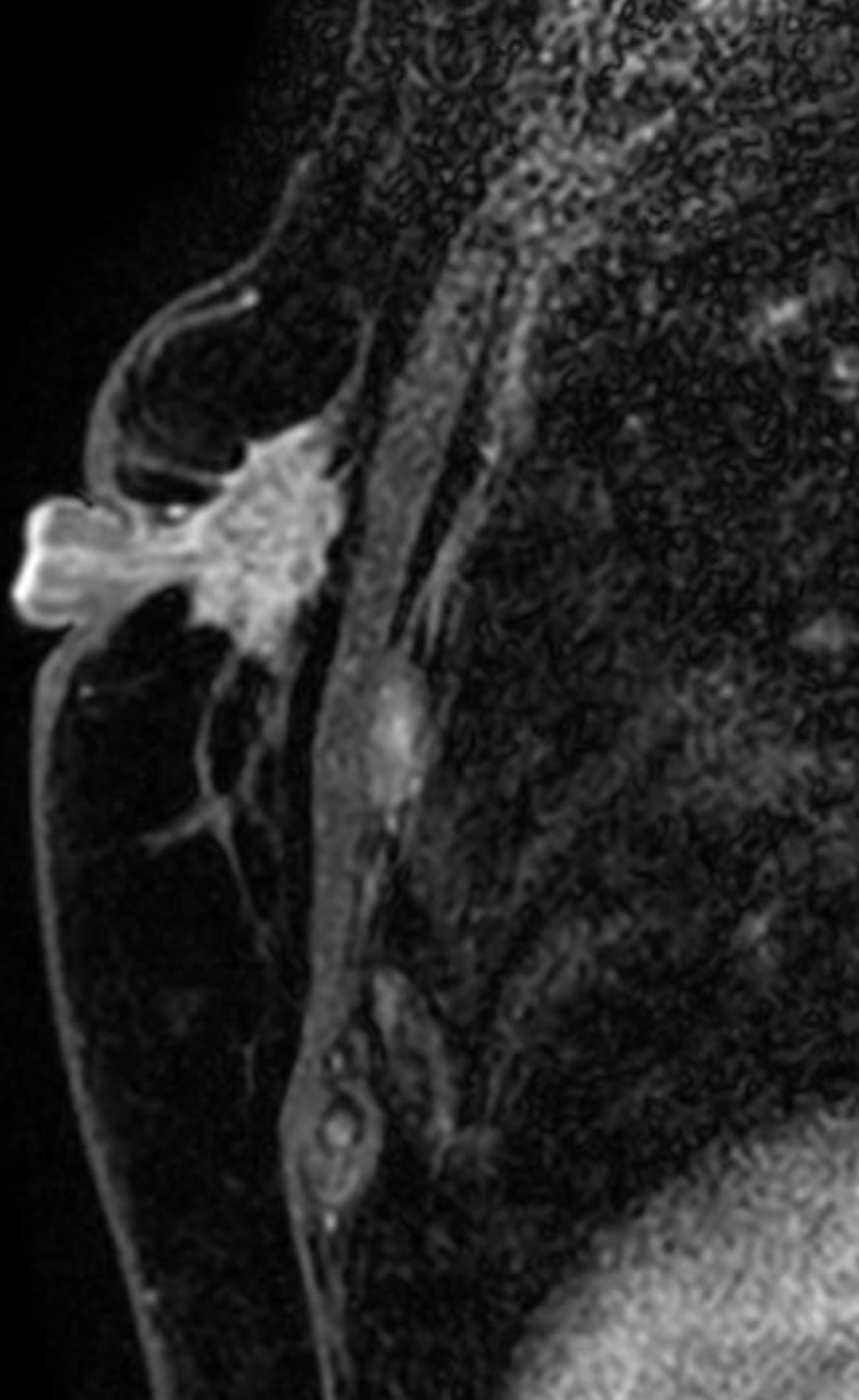


造影早期相

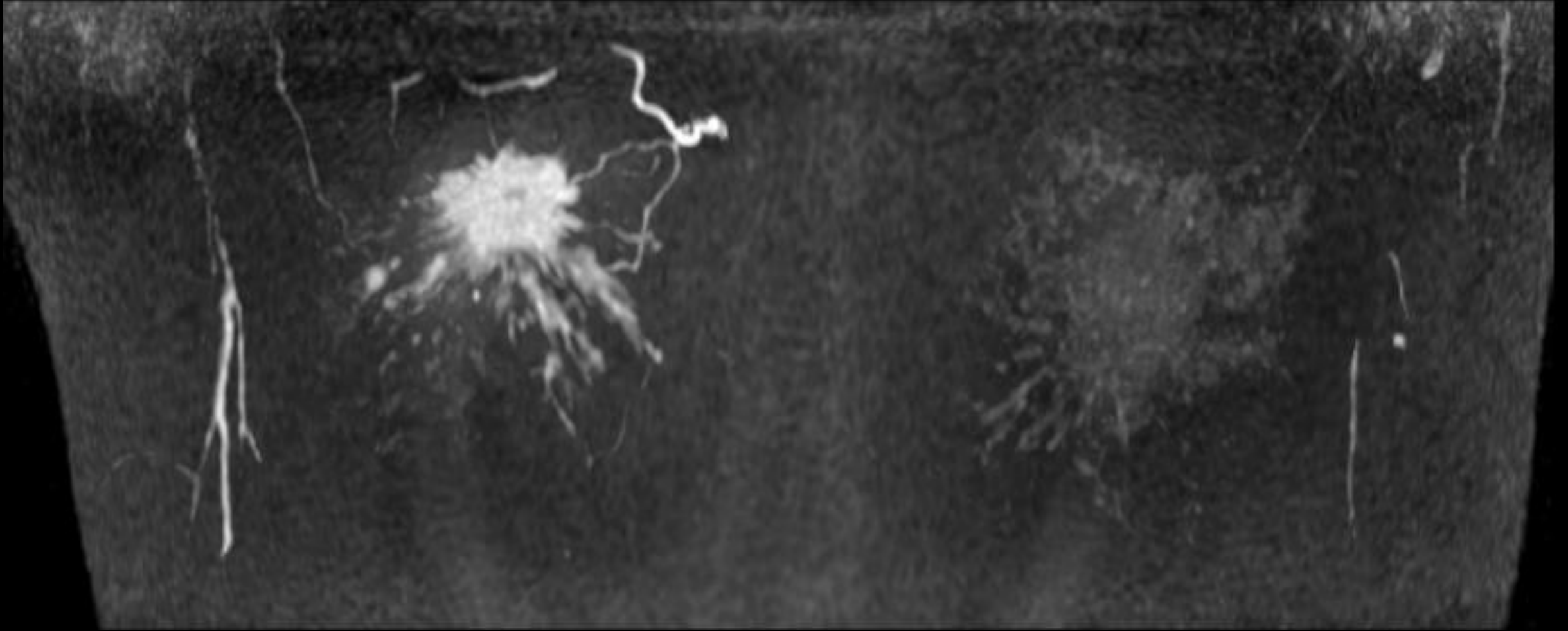


造影後期相

所見を述べてください



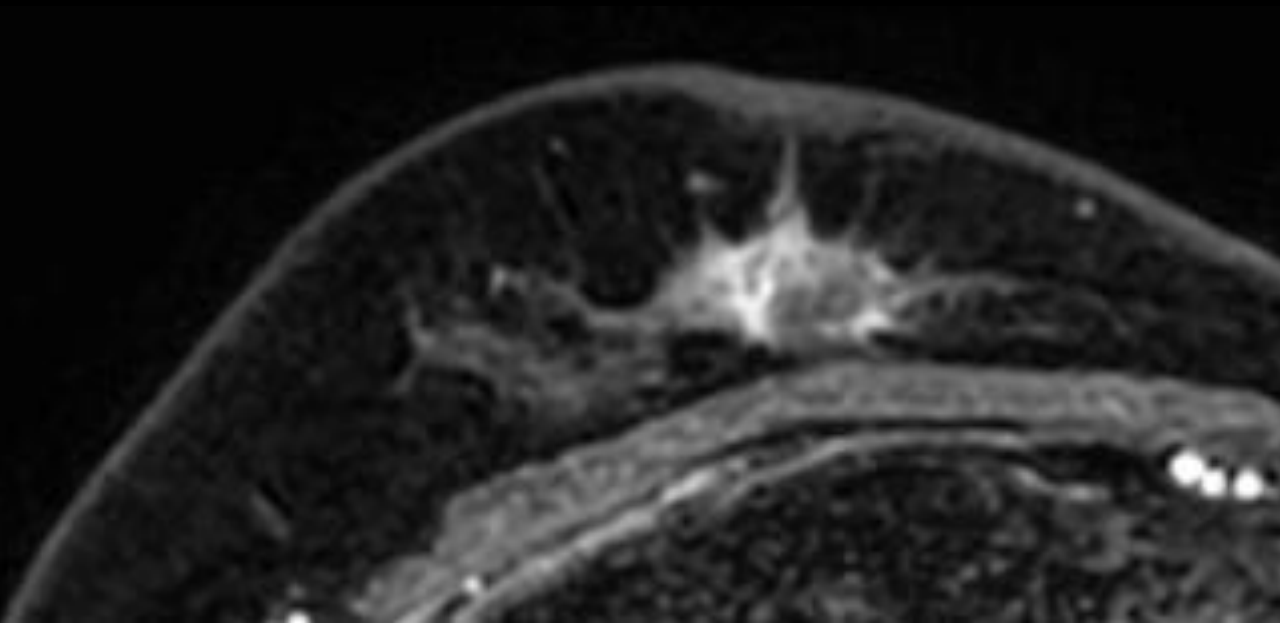
所見を述べてください



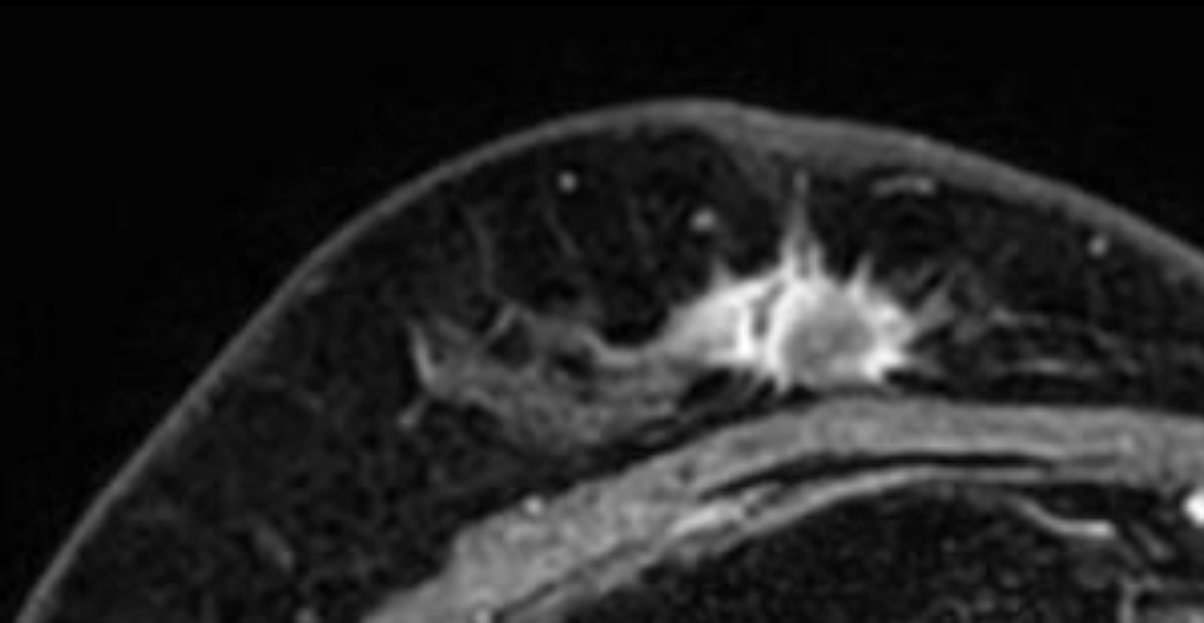
造影後MIP

化学療法後 MRI

所見を述べてください

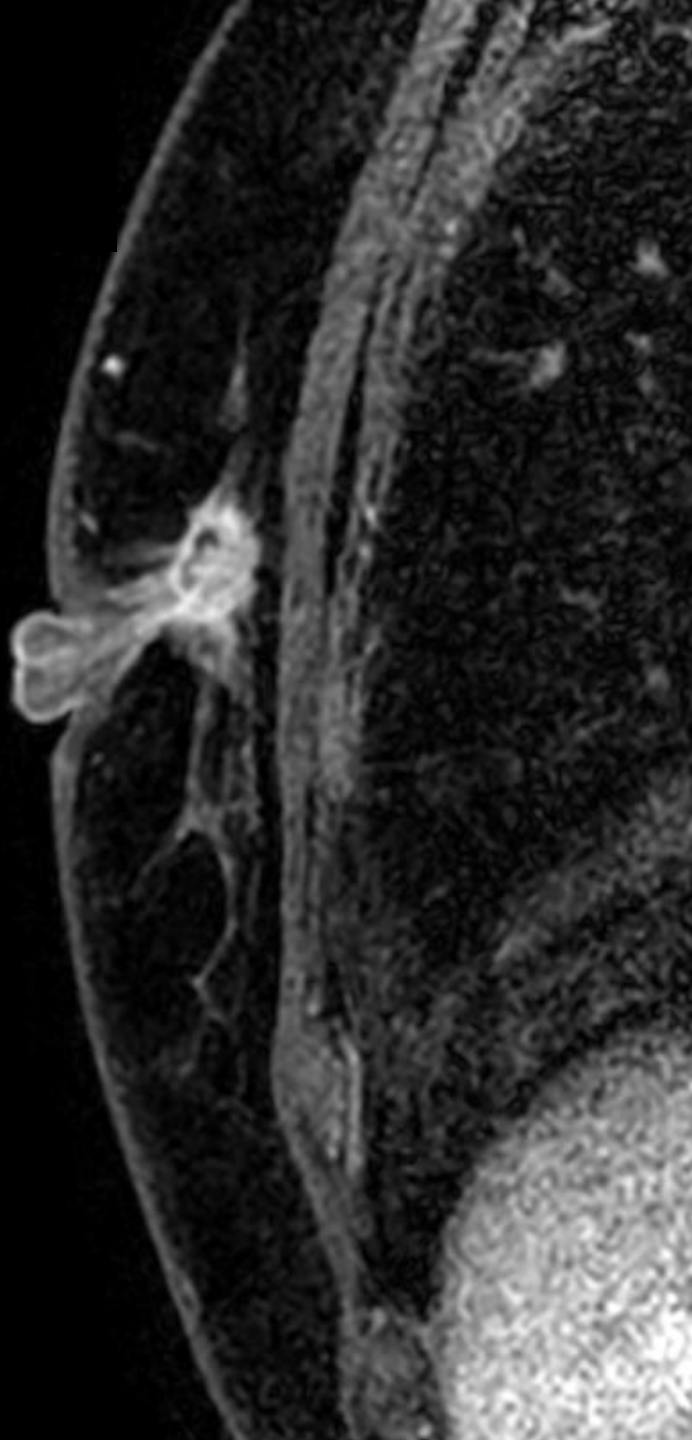


造影早期相

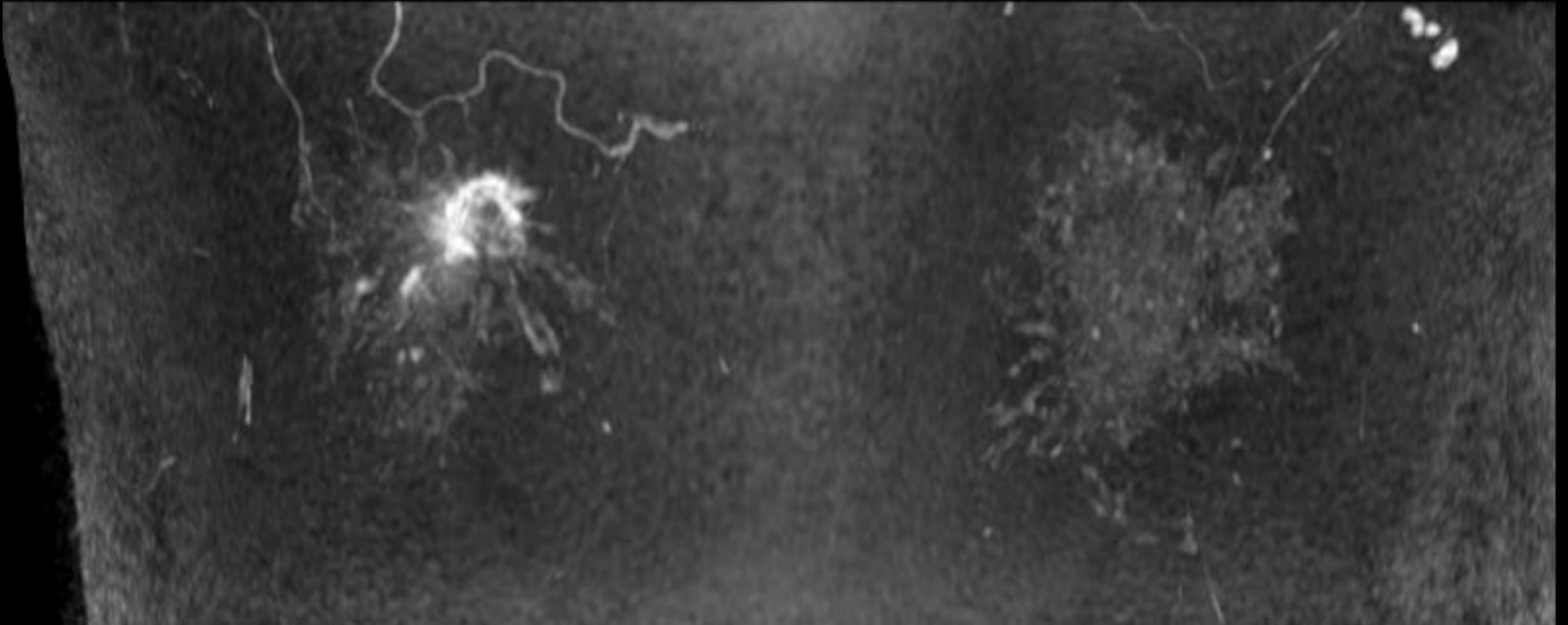


造影後期相

所見を述べてください



所見を 述べてください




造影後MIP

所見を述べてください

化学療法前 MRI

中間評価 MRI

化学療法後 MRI

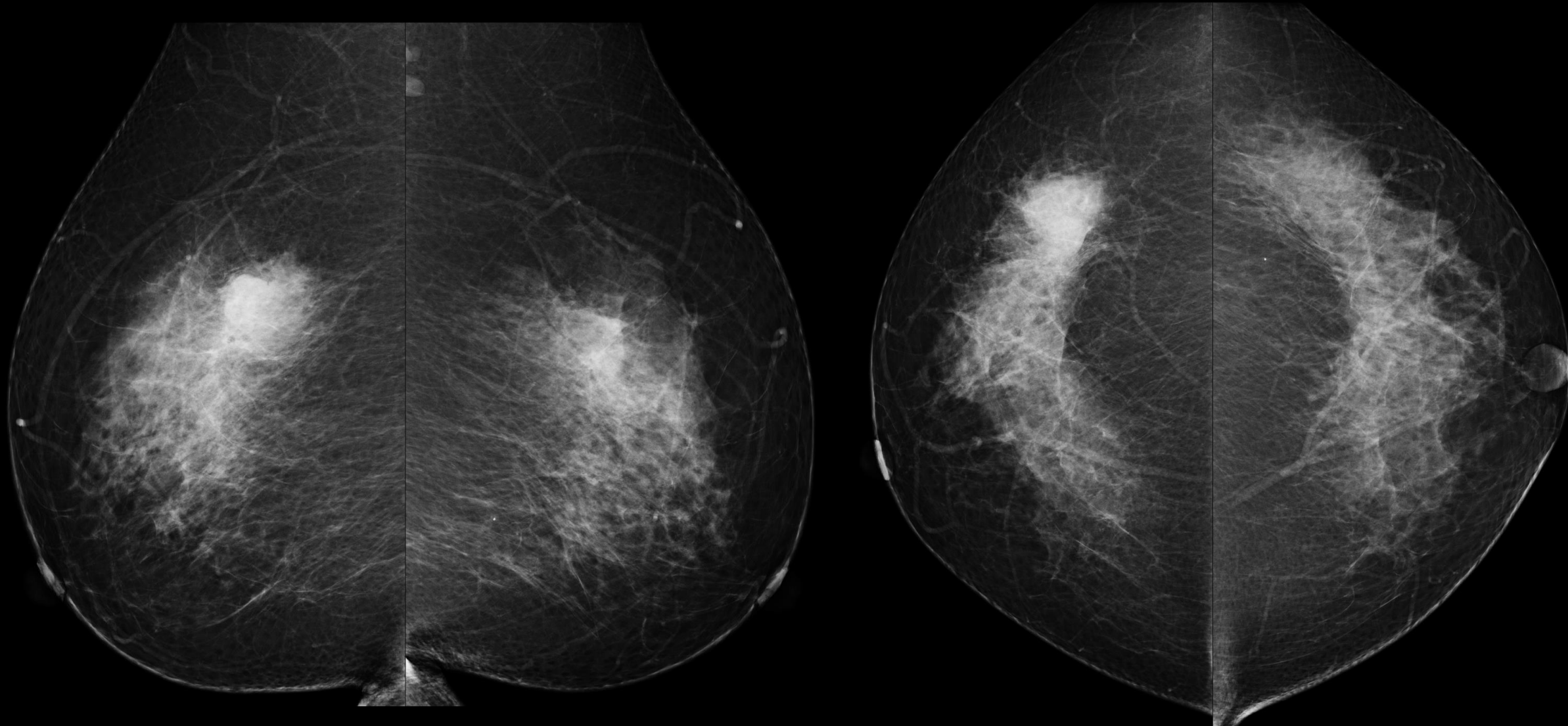


症例 3

- 50歳代女性
- 右乳房にしこりを自覚

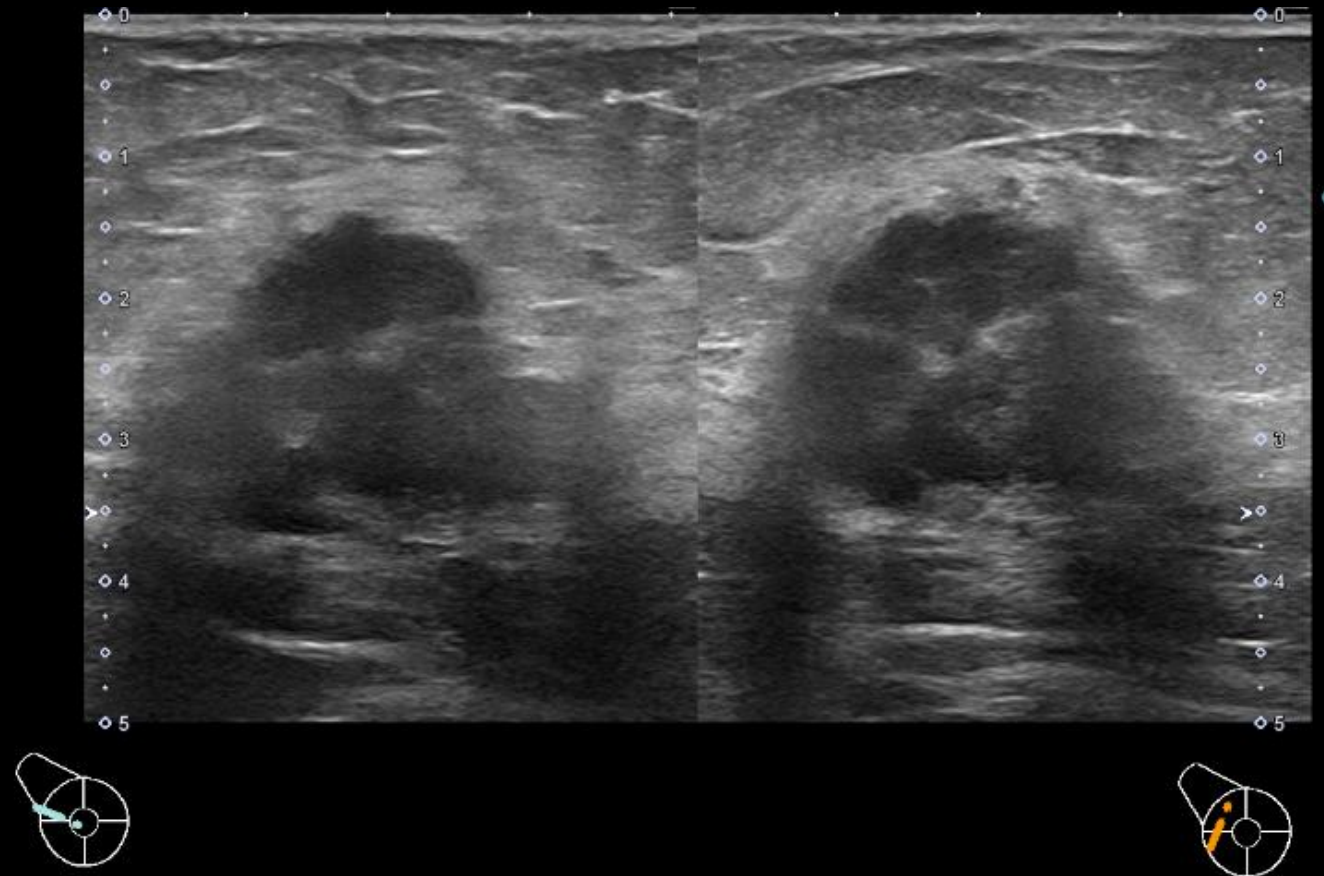
マンモグラフィ

所見を指摘してください



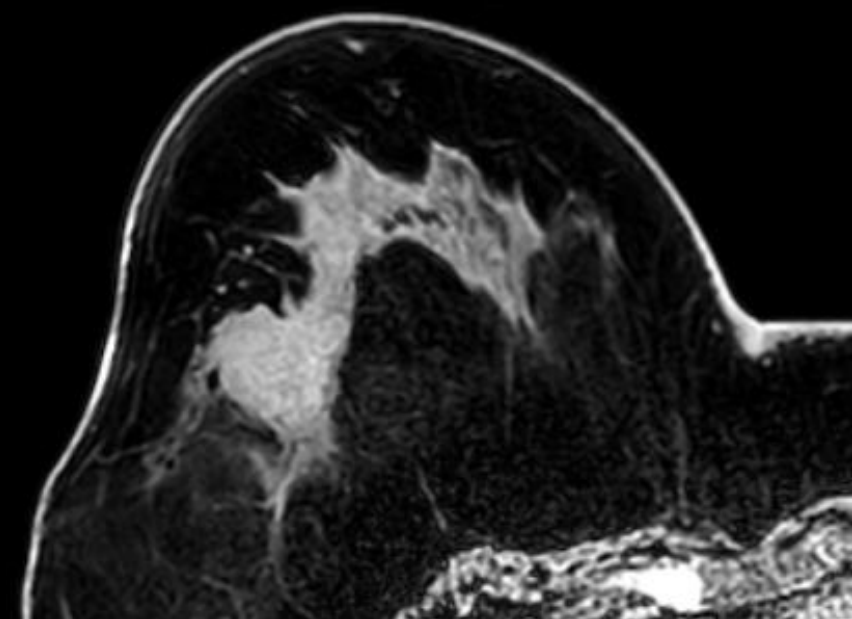
超音波検査

所見を述べてください

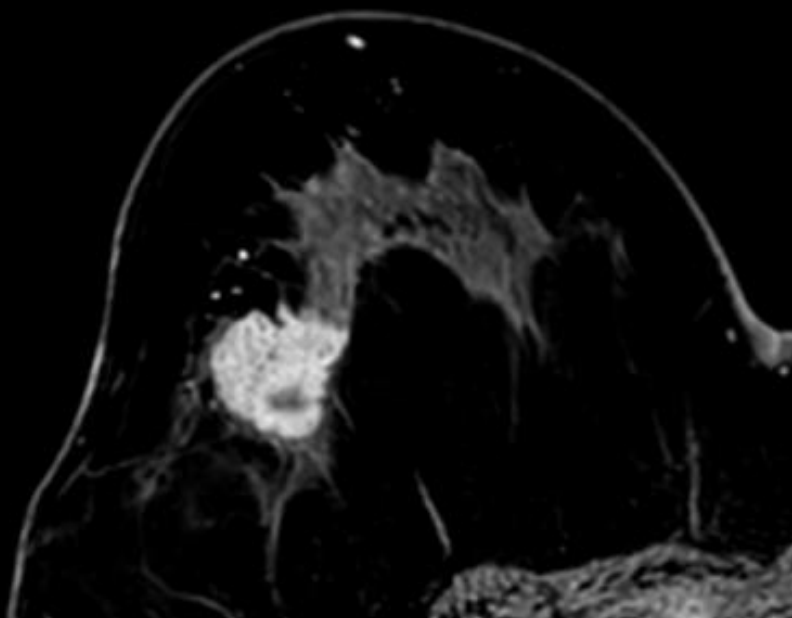


化学療法前 MRI

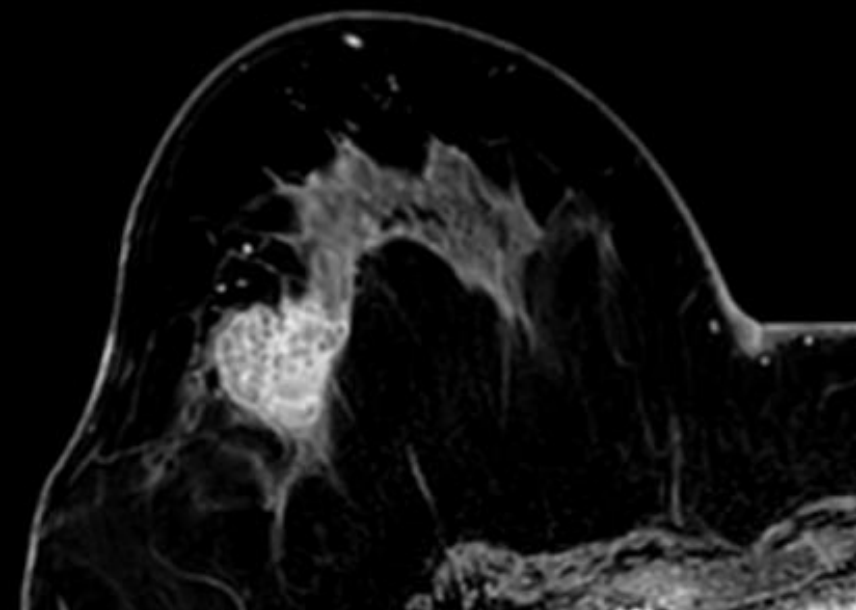
所見を述べてください



造影前

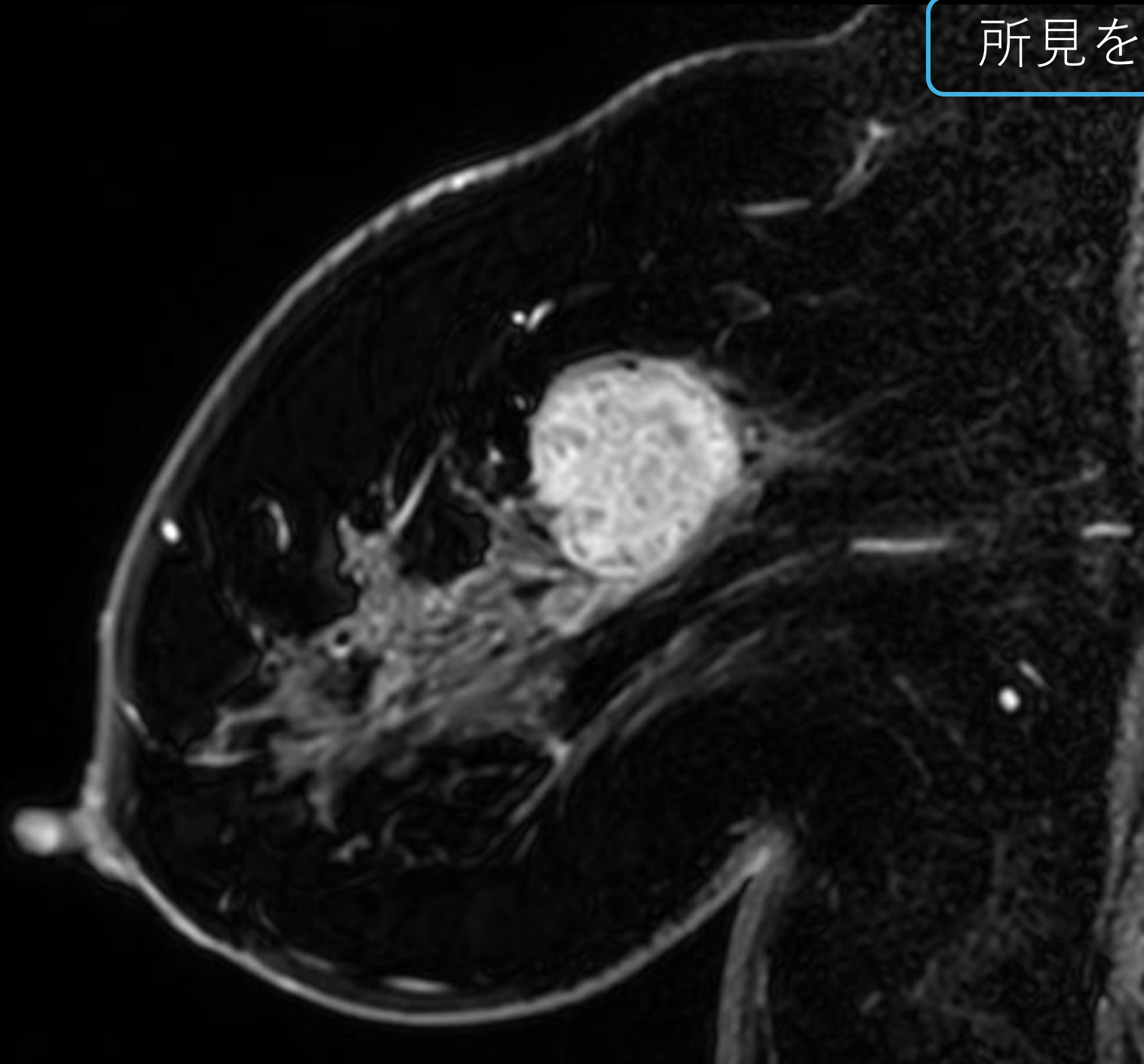


造影早期相

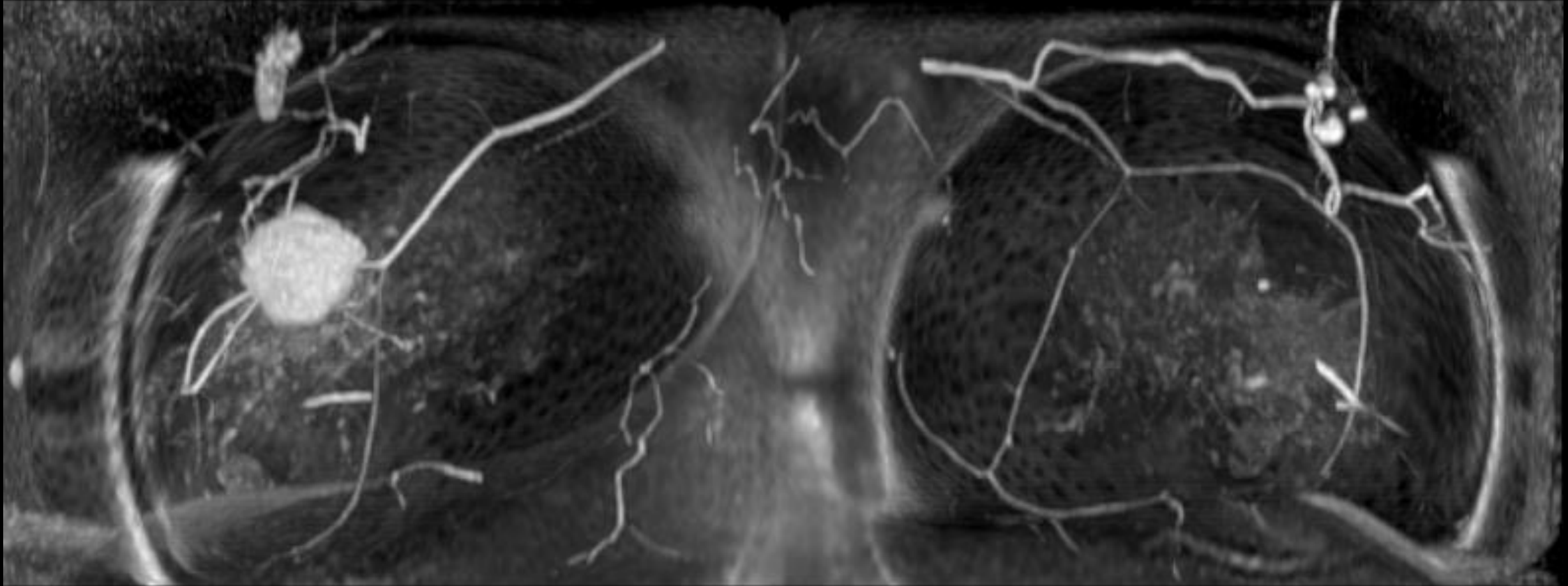


造影後期相

所見を述べてください



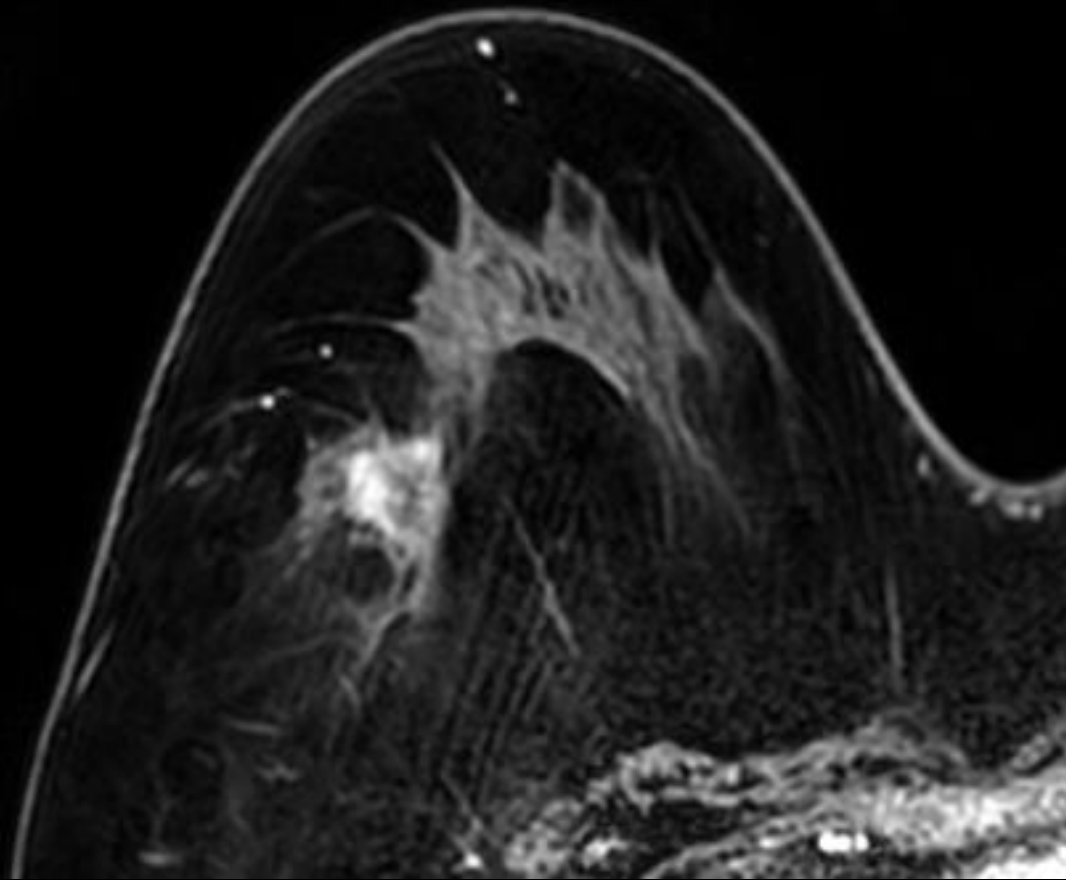
所見を述べてください



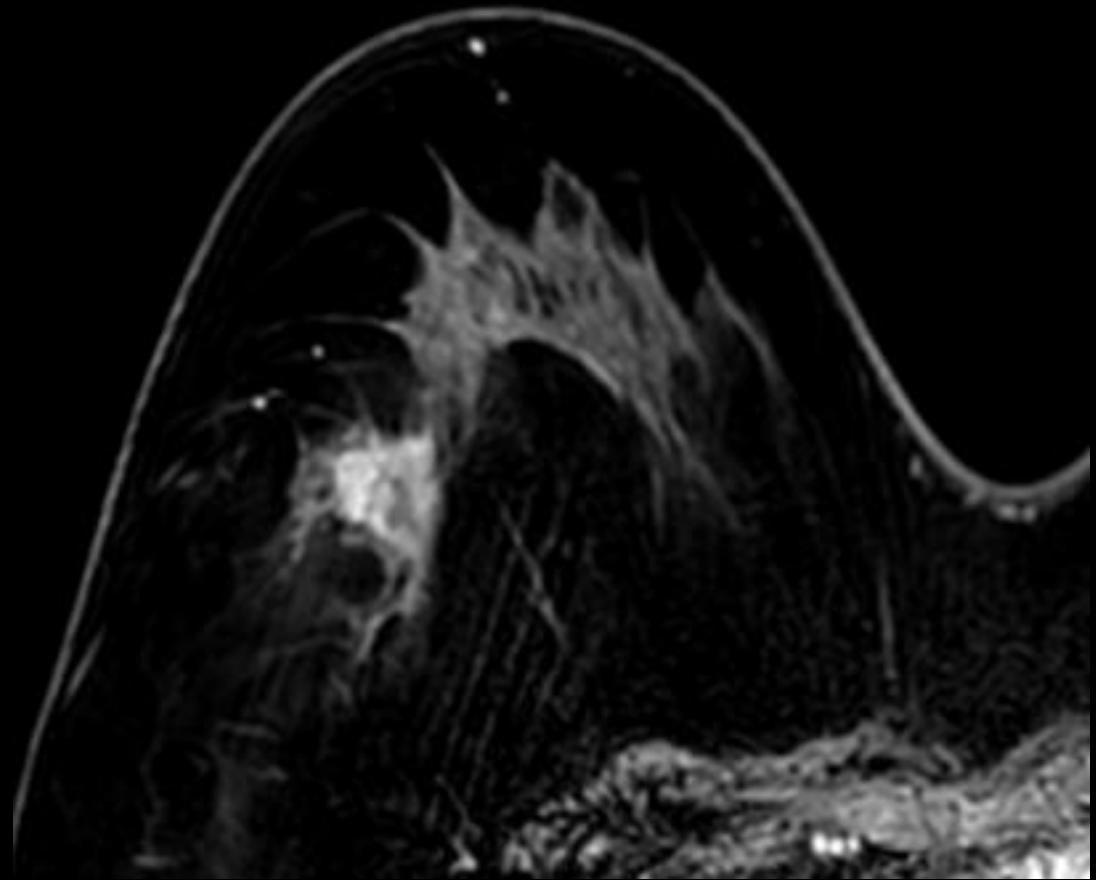
造影後MIP

中間評価 MRI

所見を述べてください

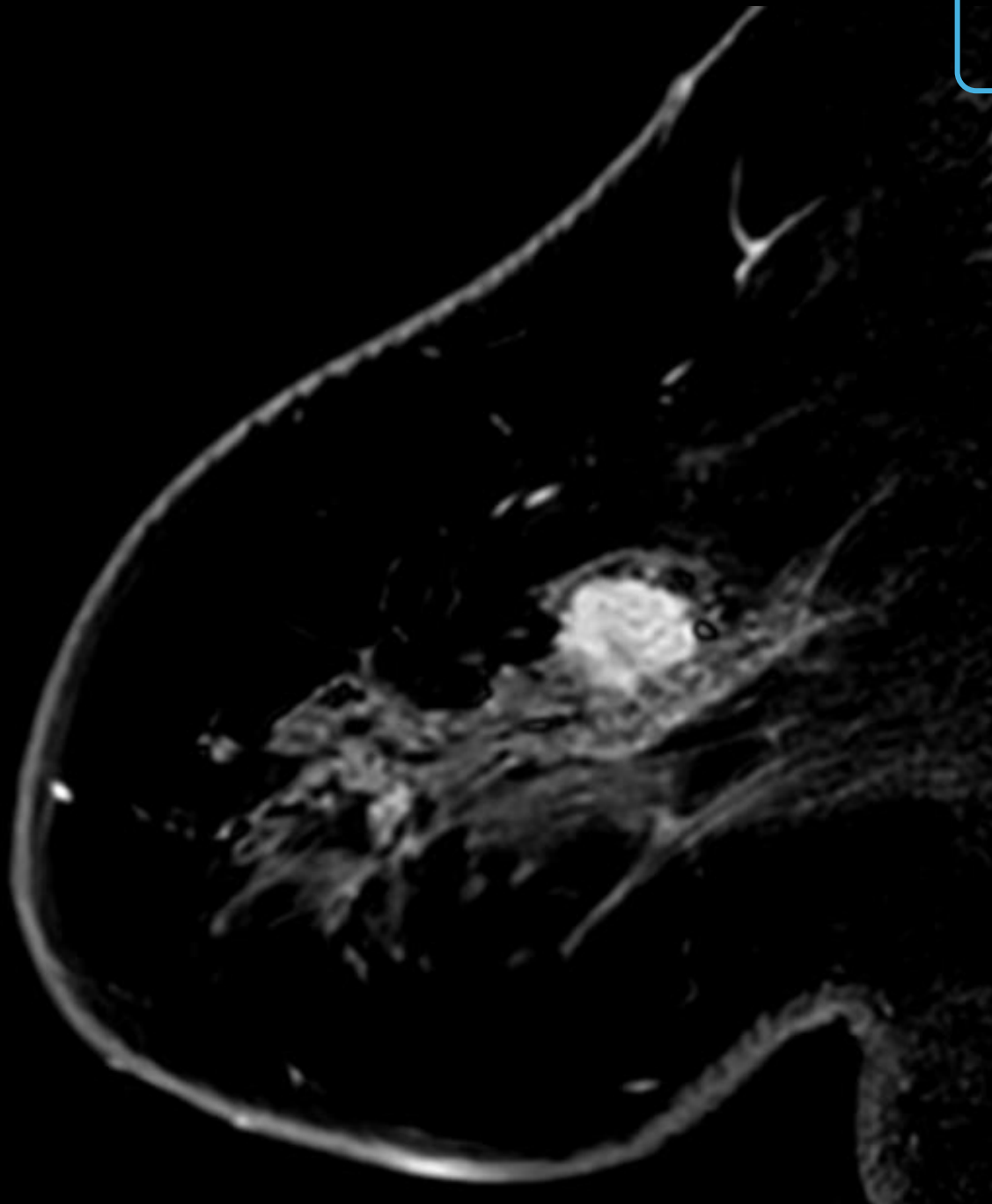


造影早期相

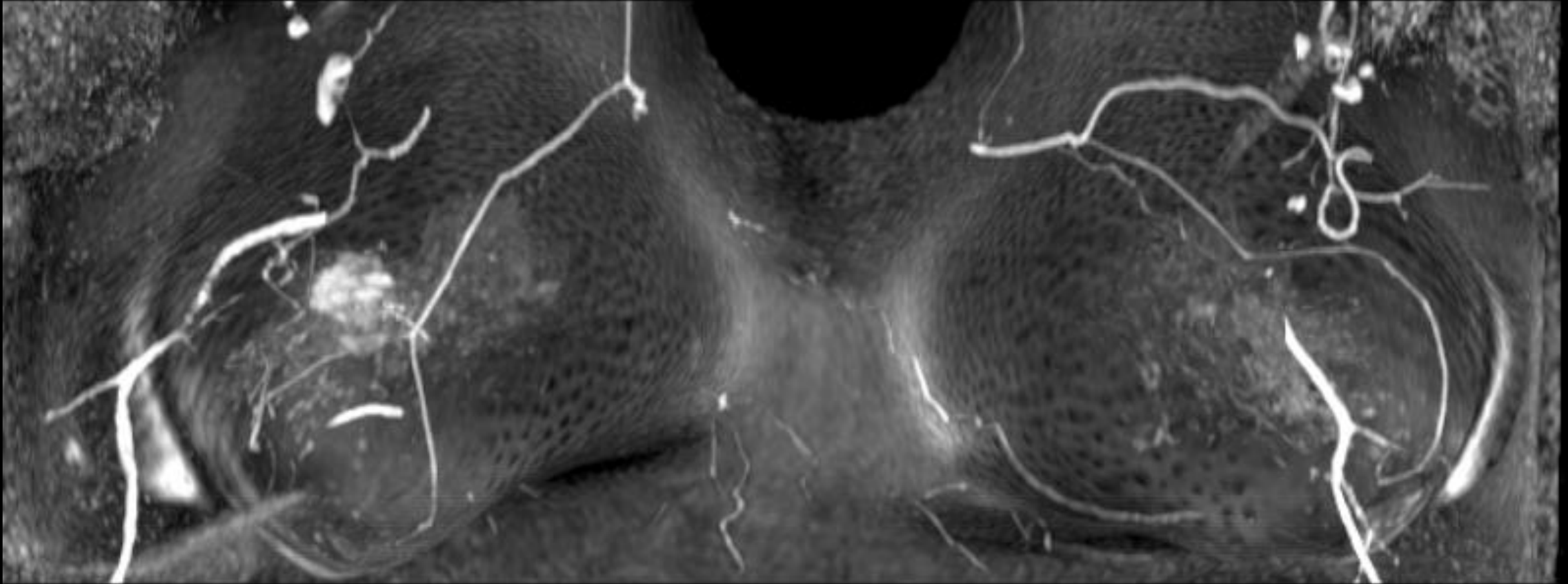


造影後期相

所見を 述べてください



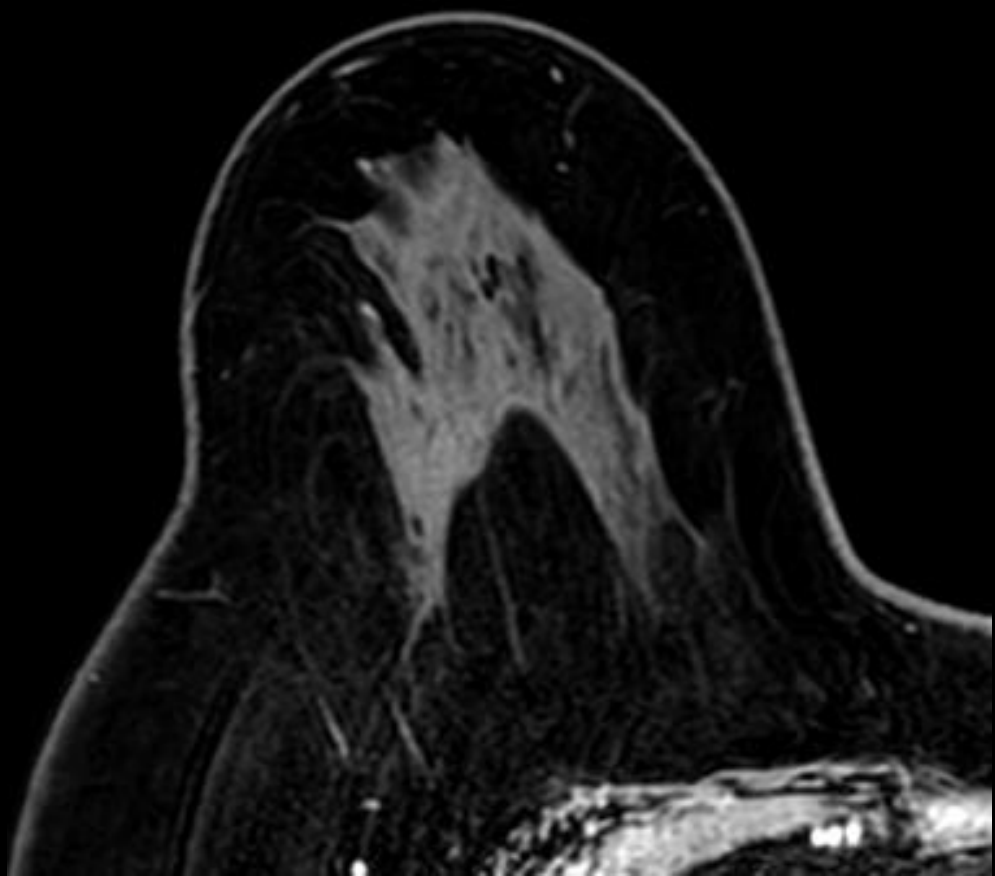
所見を 述べてください



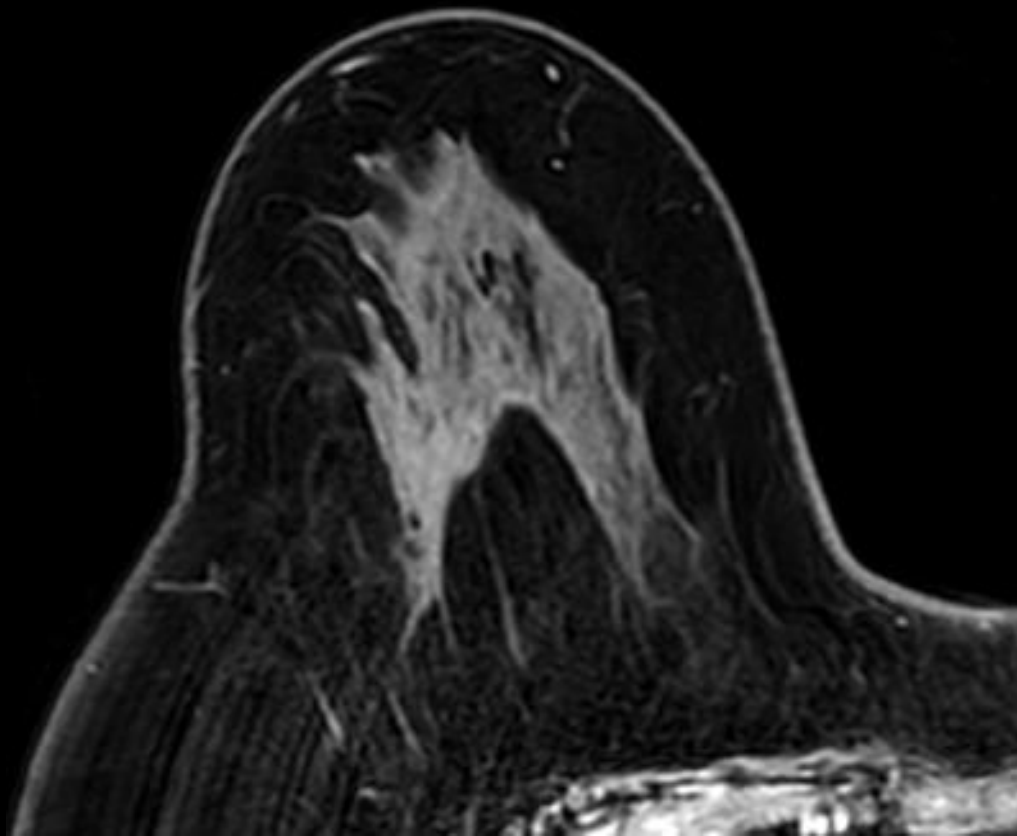
造影後MIP

化学療法後 MRI

所見を述べてください

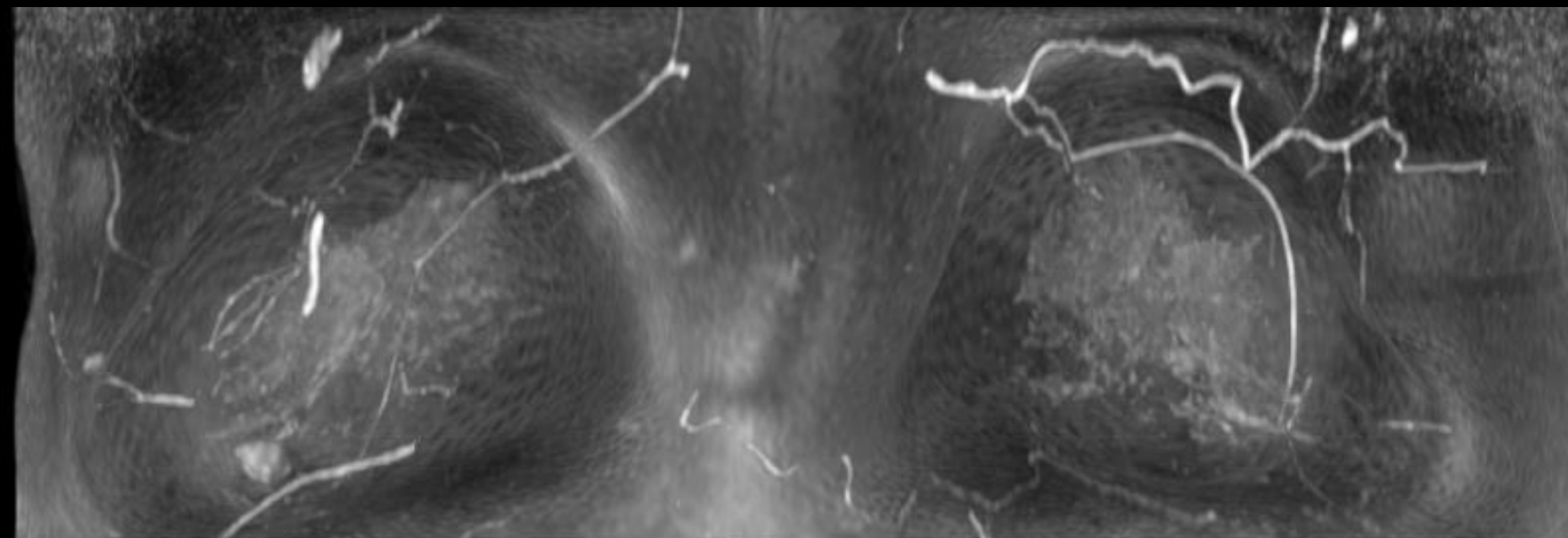


造影早期相

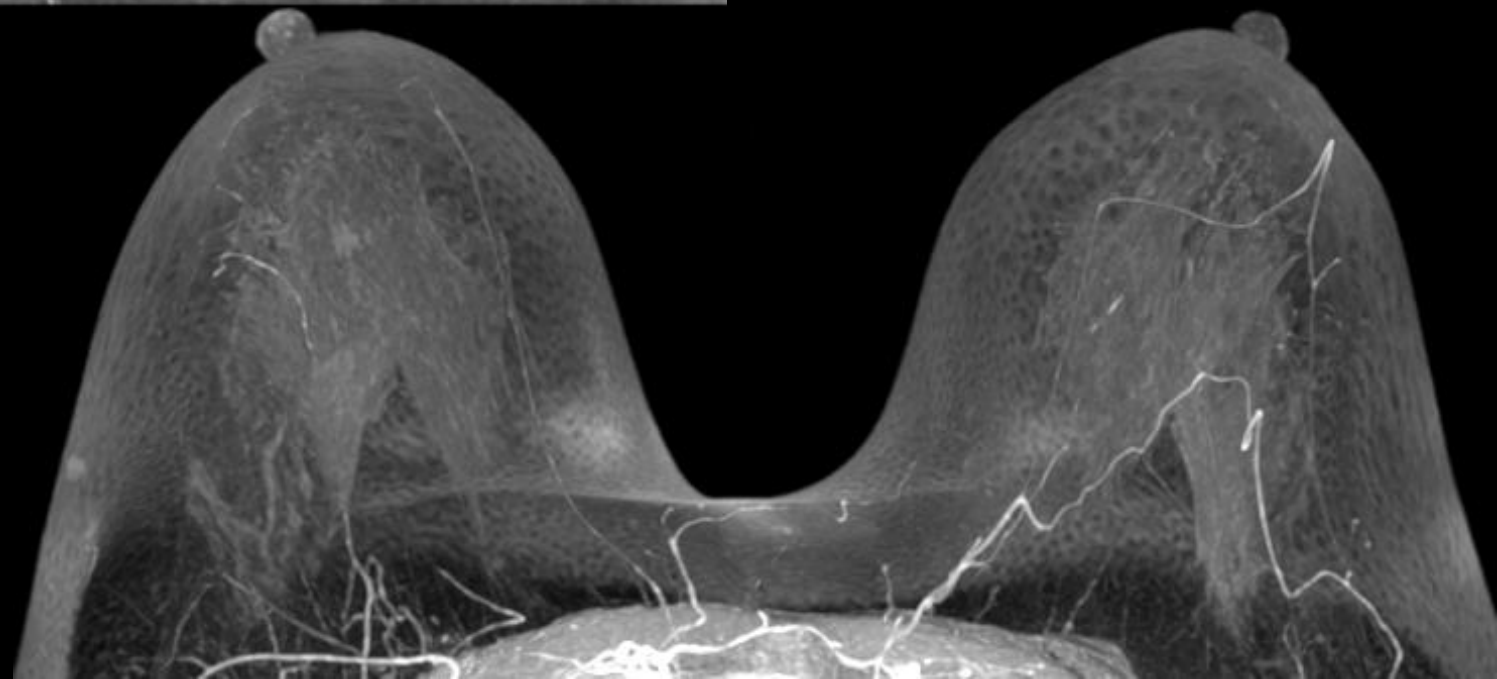


造影後期相

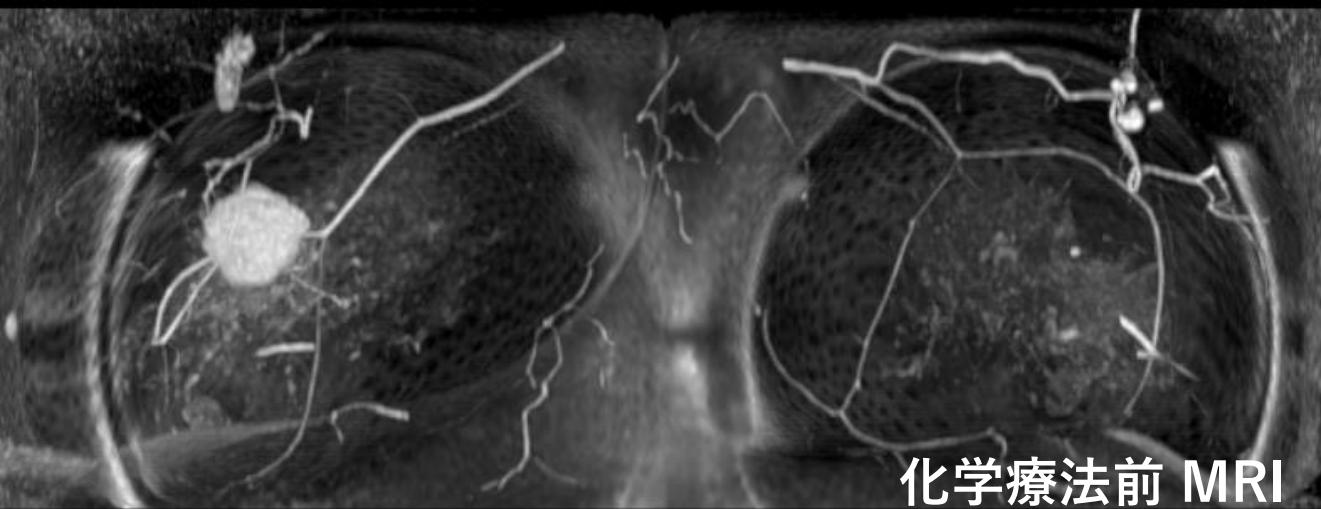所見を述べてください



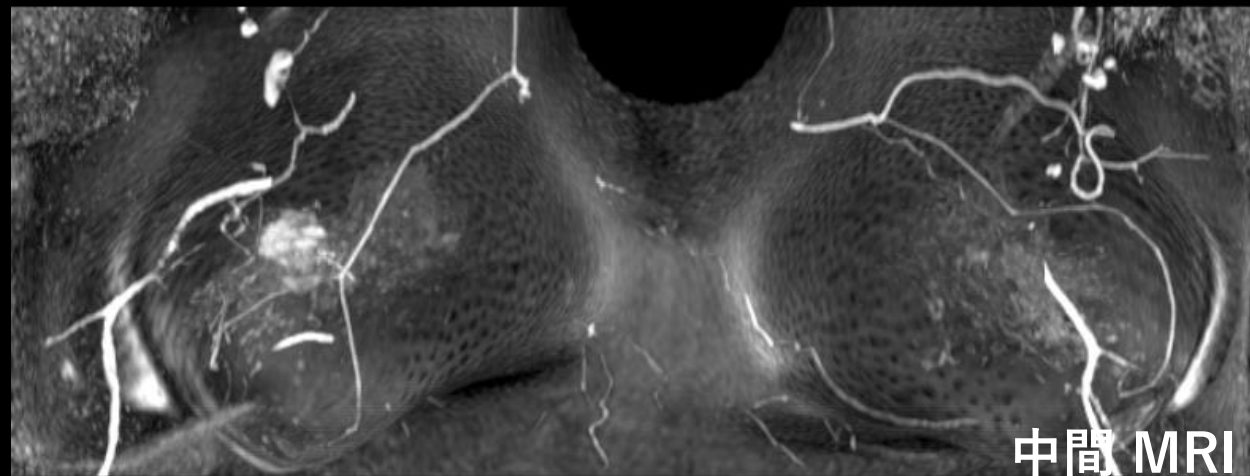
造影後MIP



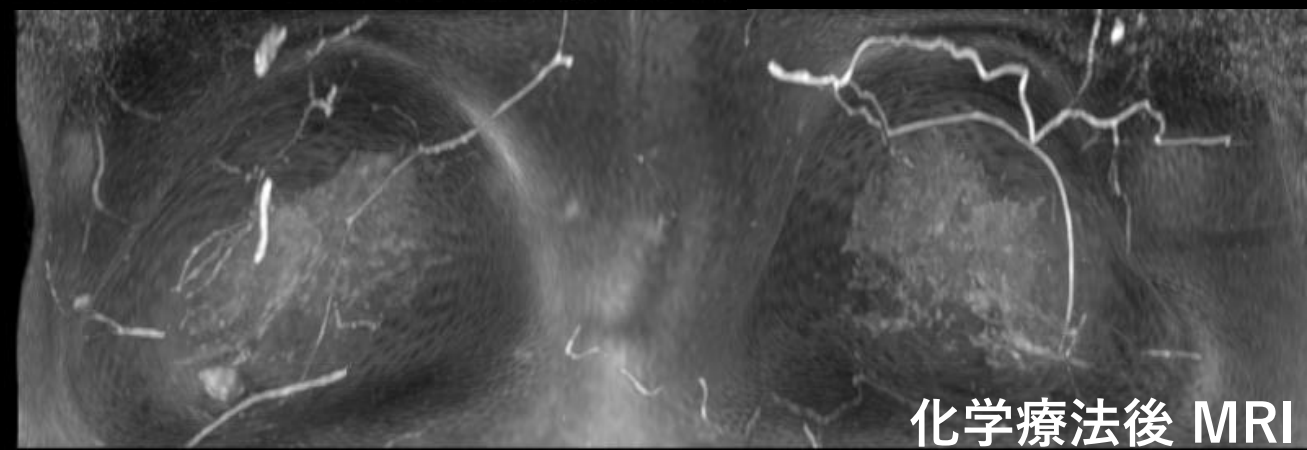
所見を述べてください



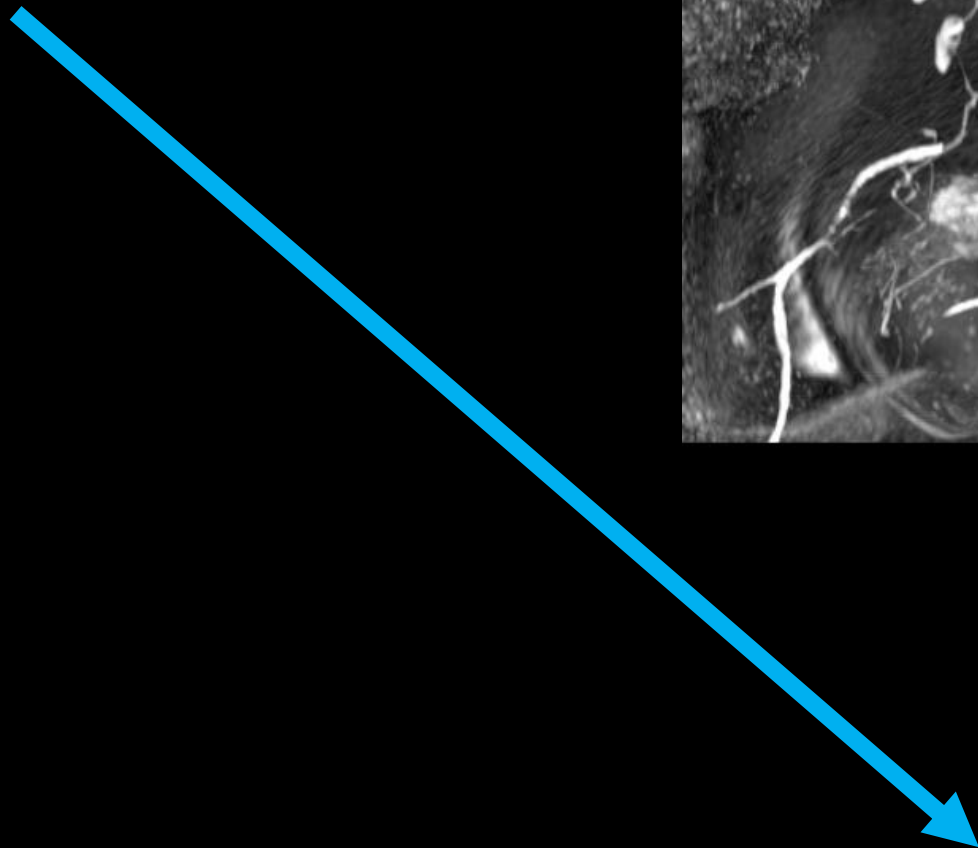
化学療法前 MRI



中間 MRI



化学療法後 MRI

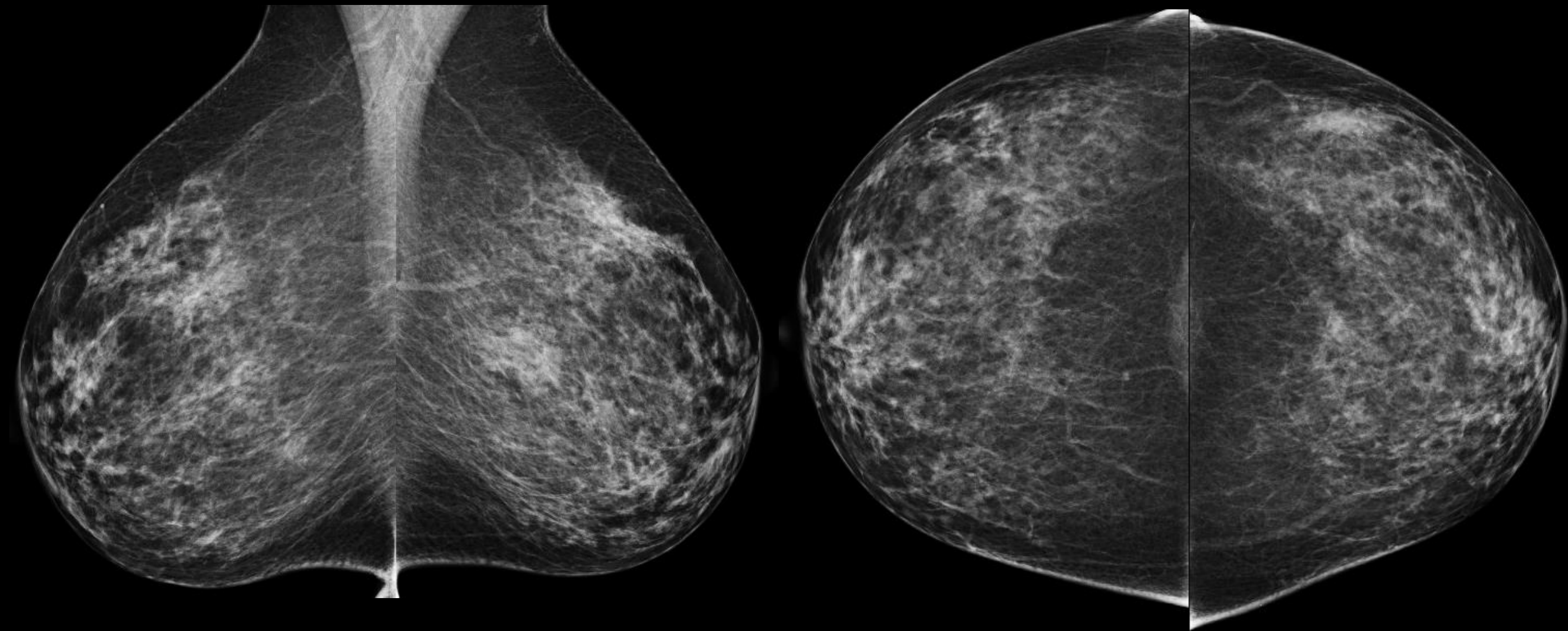


症例 4

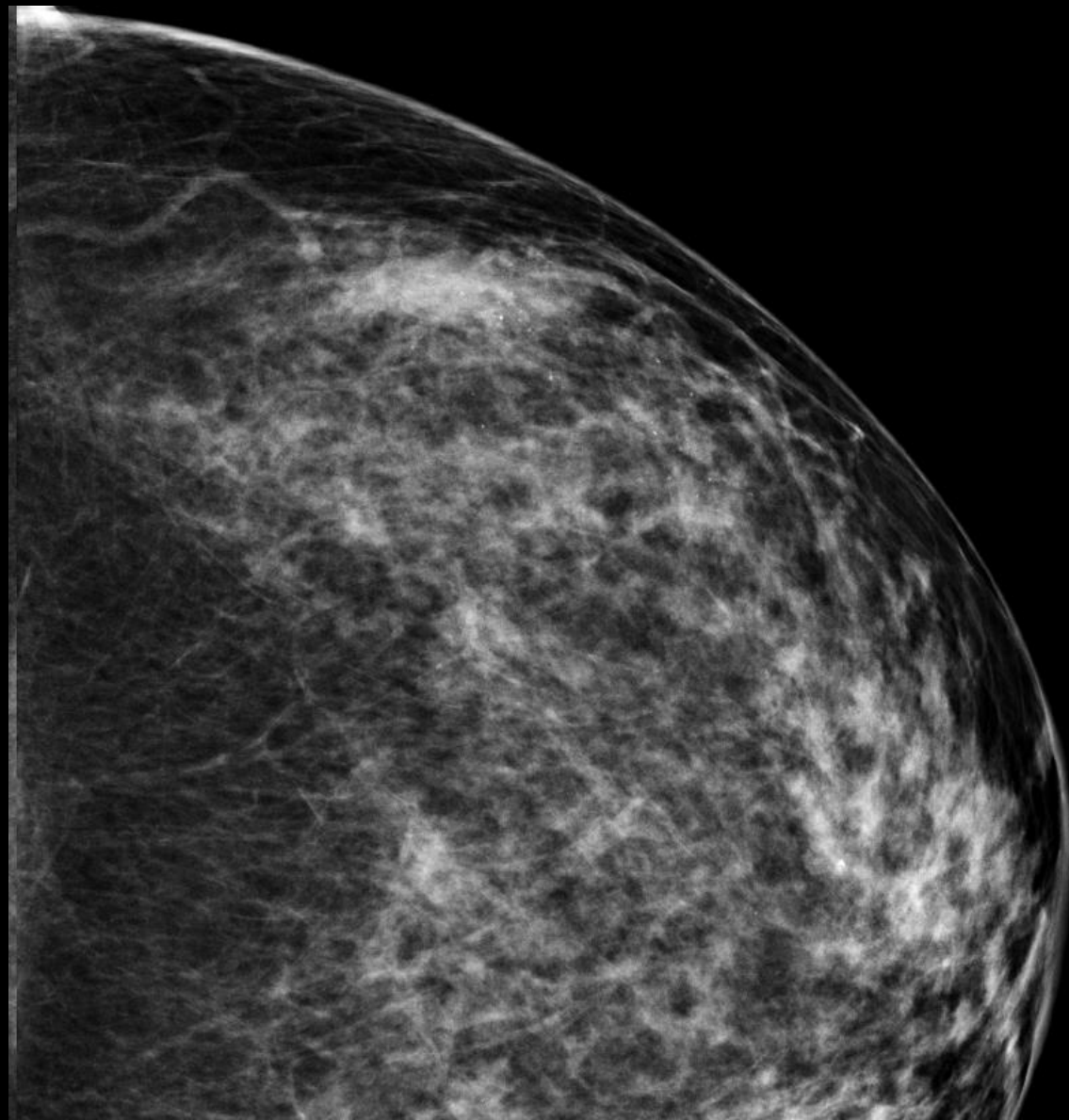
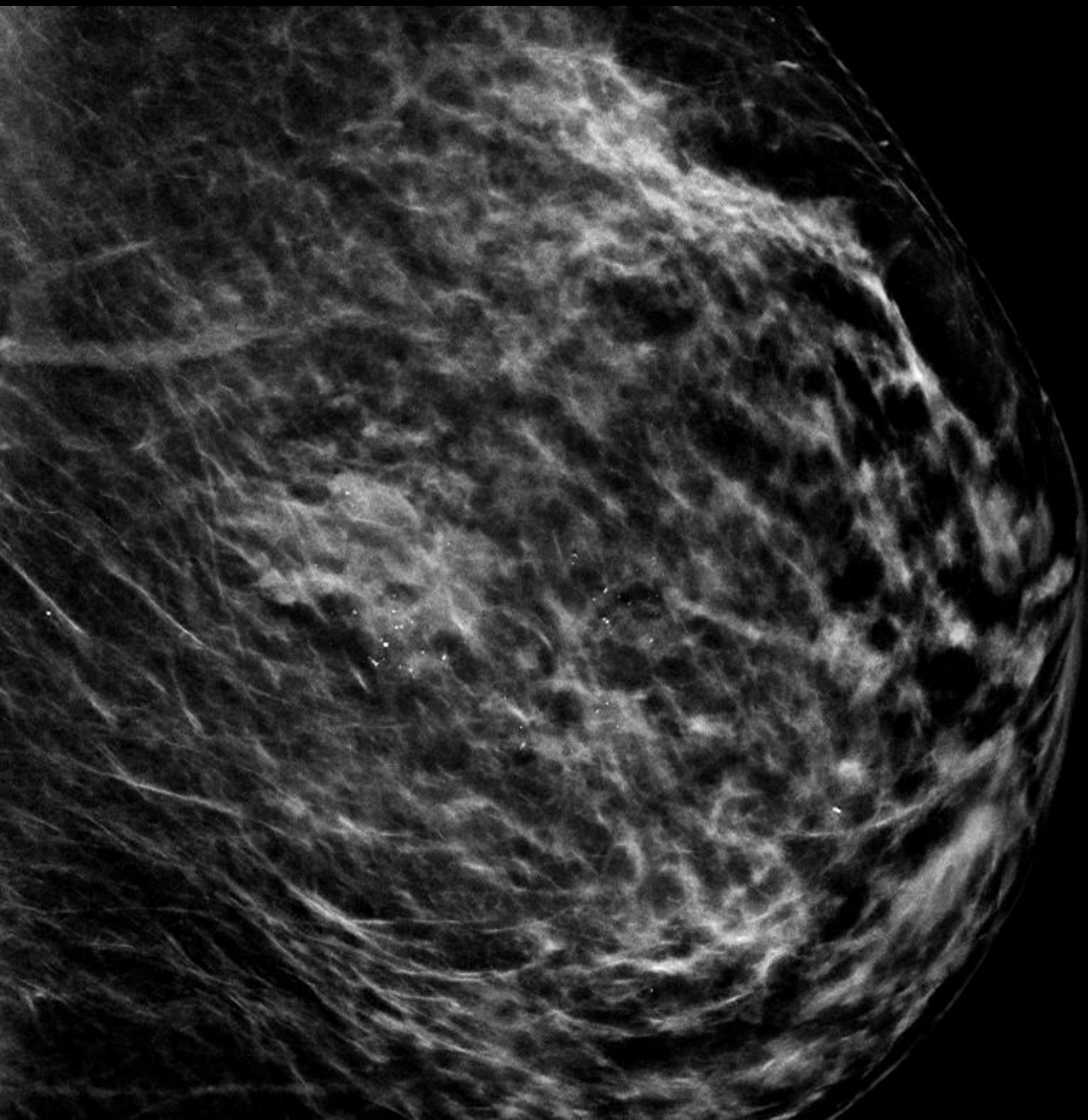
- 60歳代 女性
- 左乳房にしこりを自覚

マンモグラフィ

所見を指摘してください

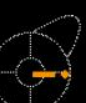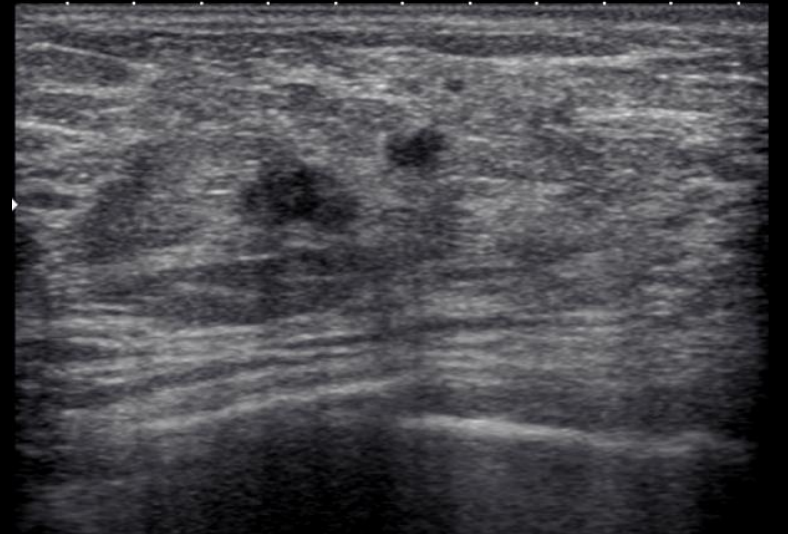
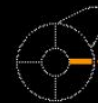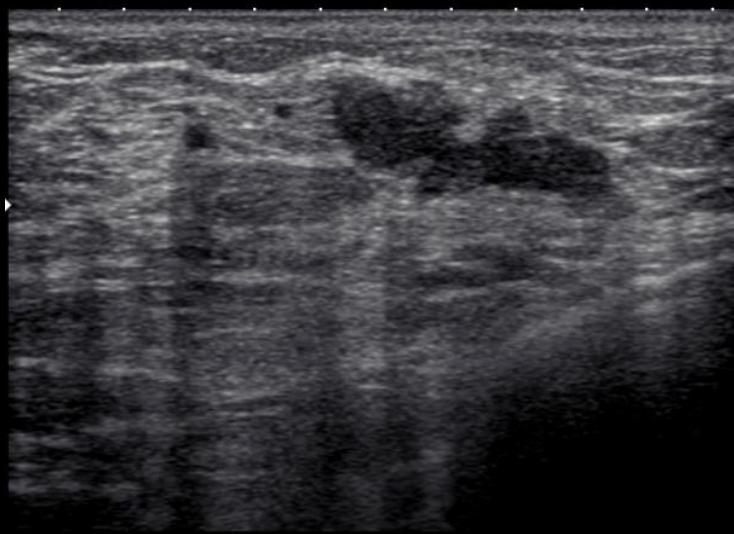


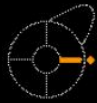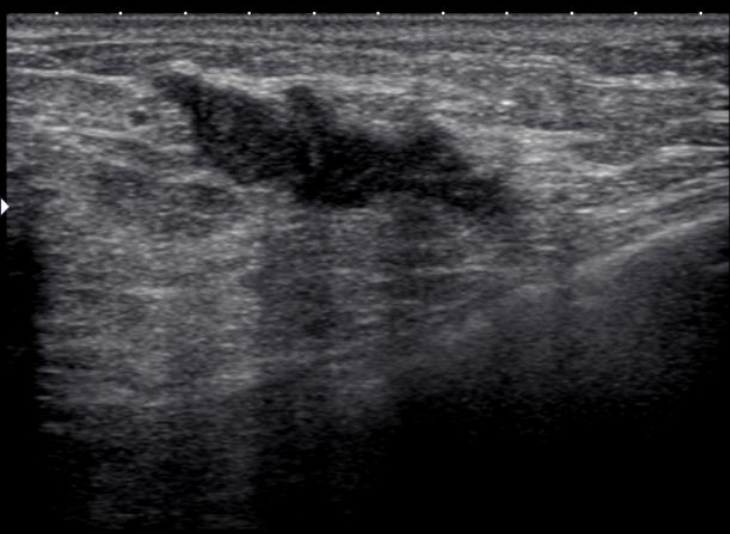所見を指摘してください



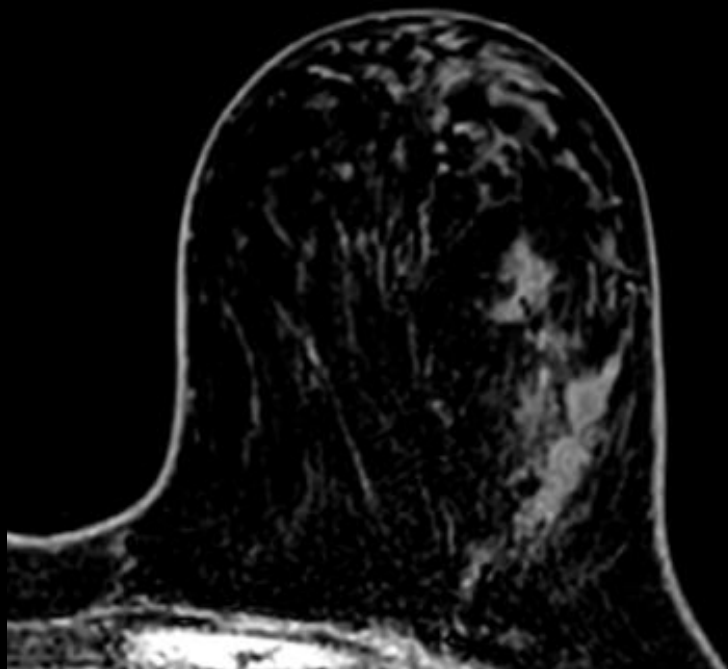超音波検査

所見を述べてください

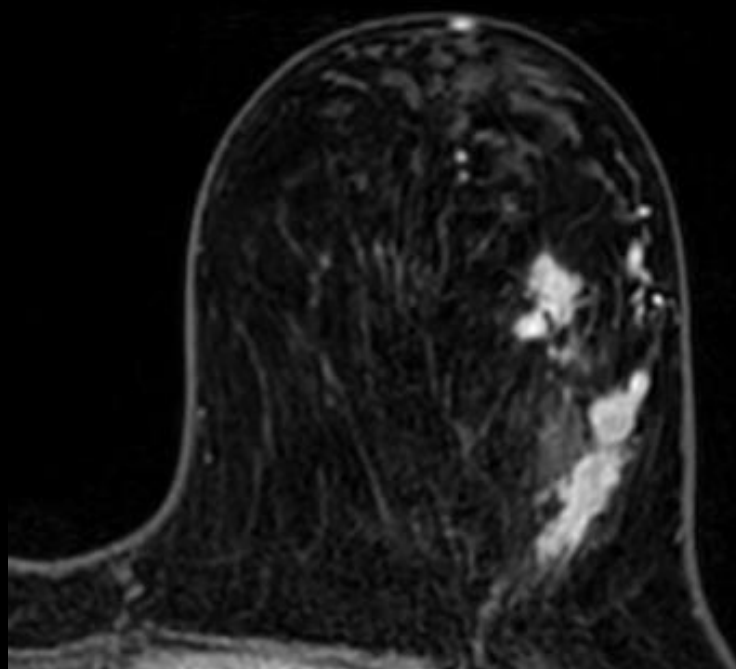


化学療法前 MRI

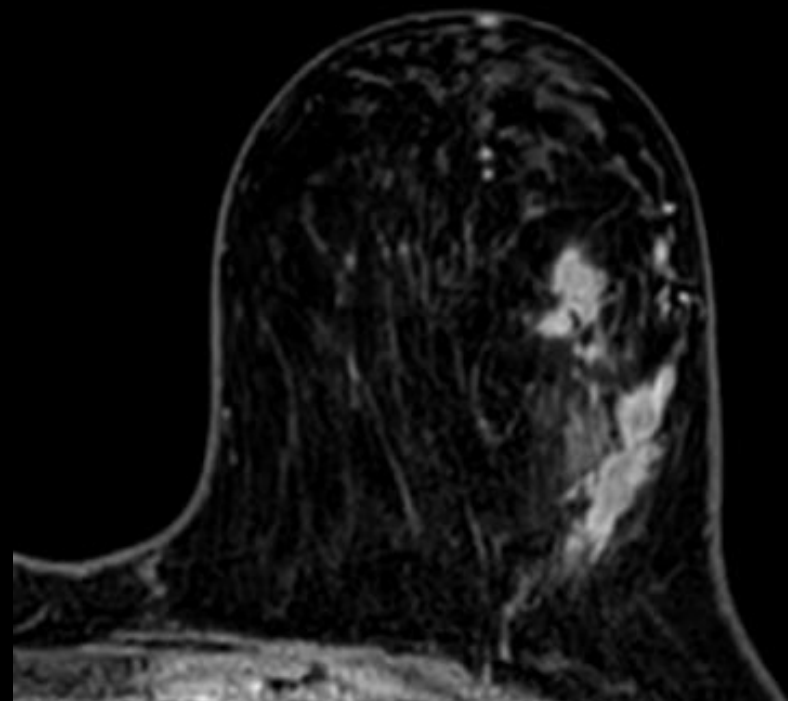
所見を述べてください



造影前

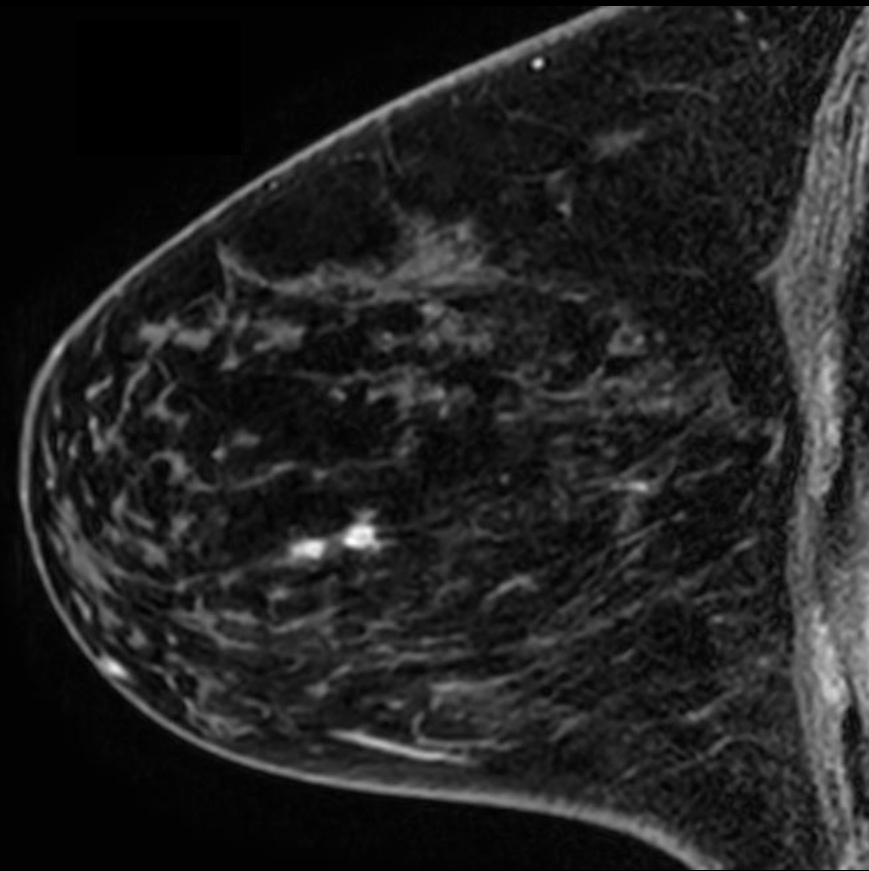
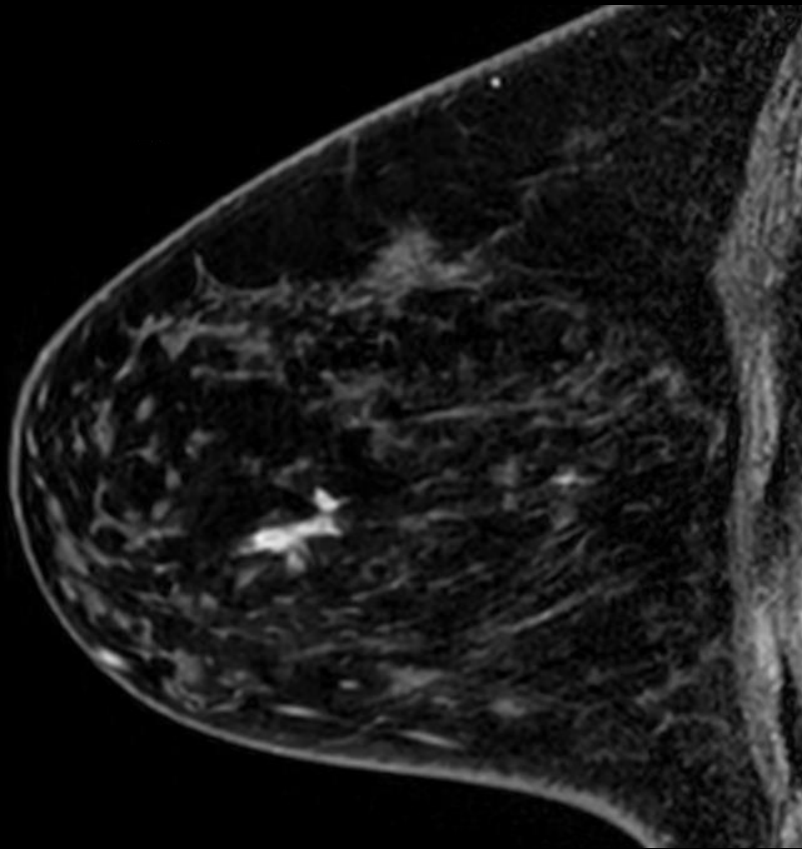
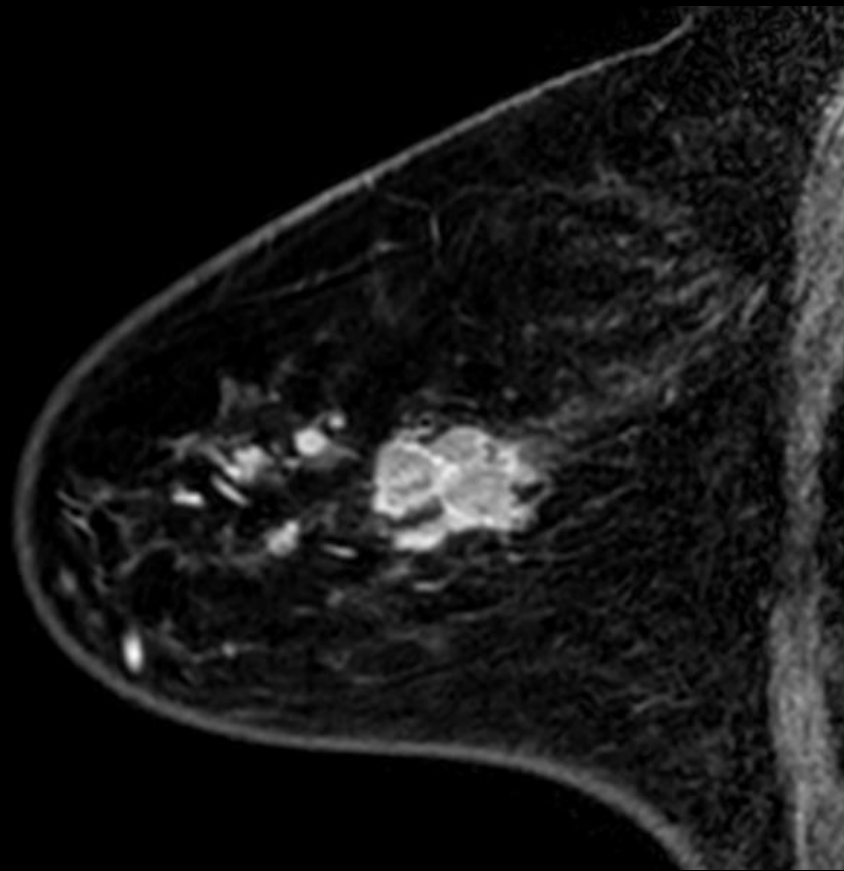


造影早期相

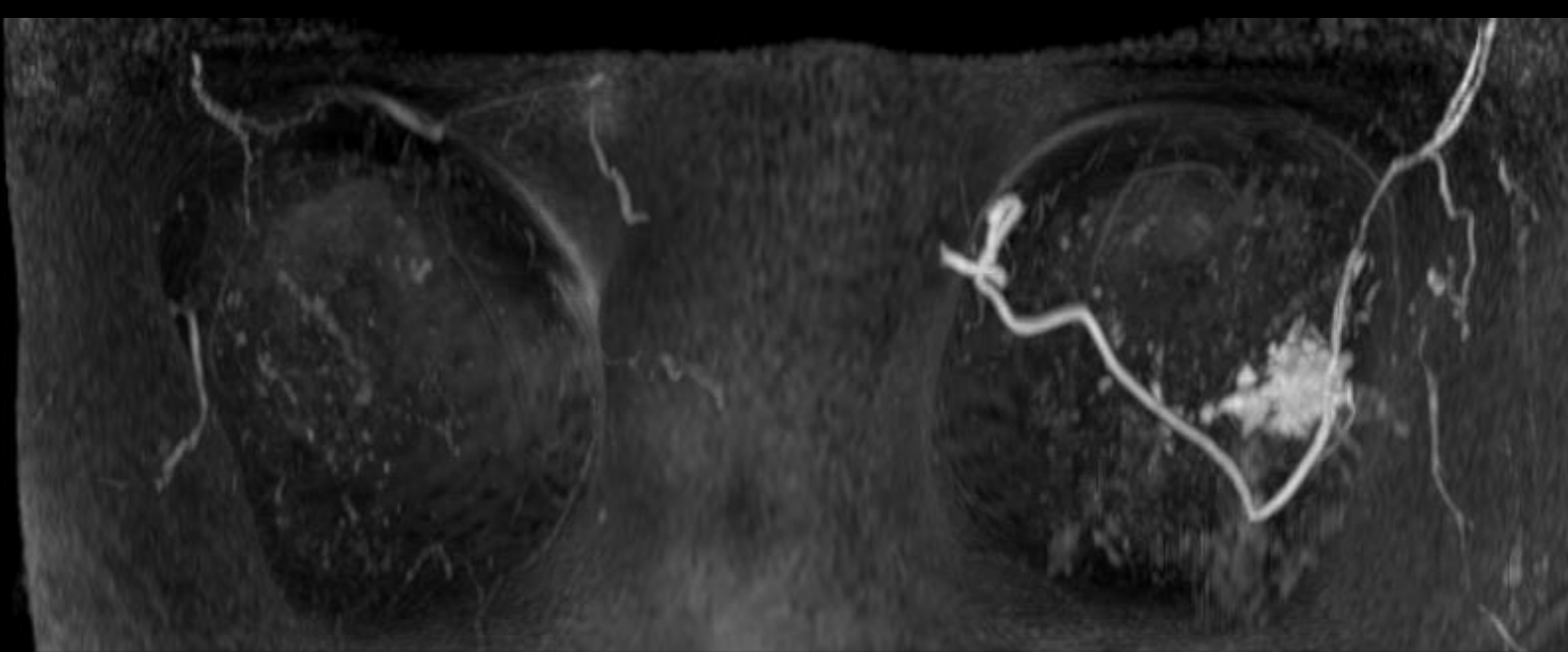


造影後期相

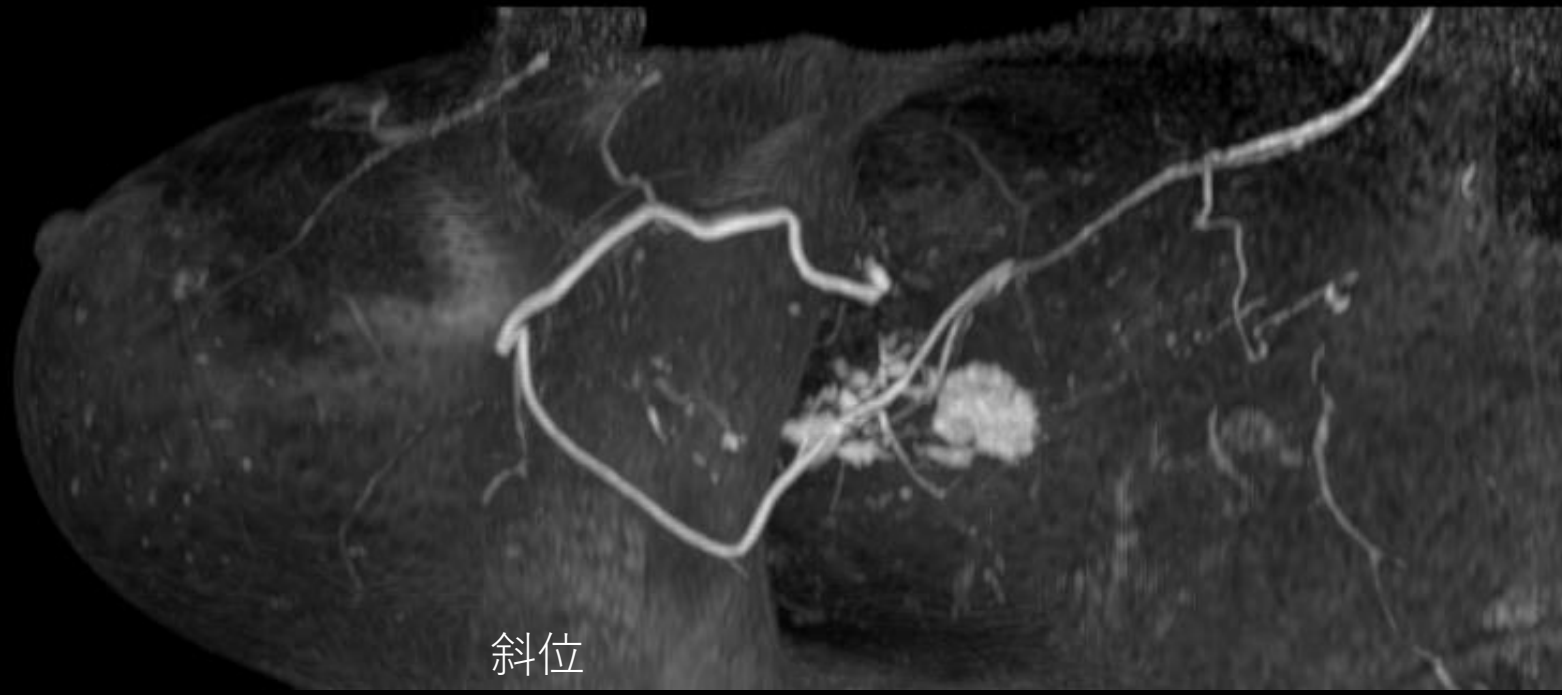
所見を述べてください



所見を述べてください



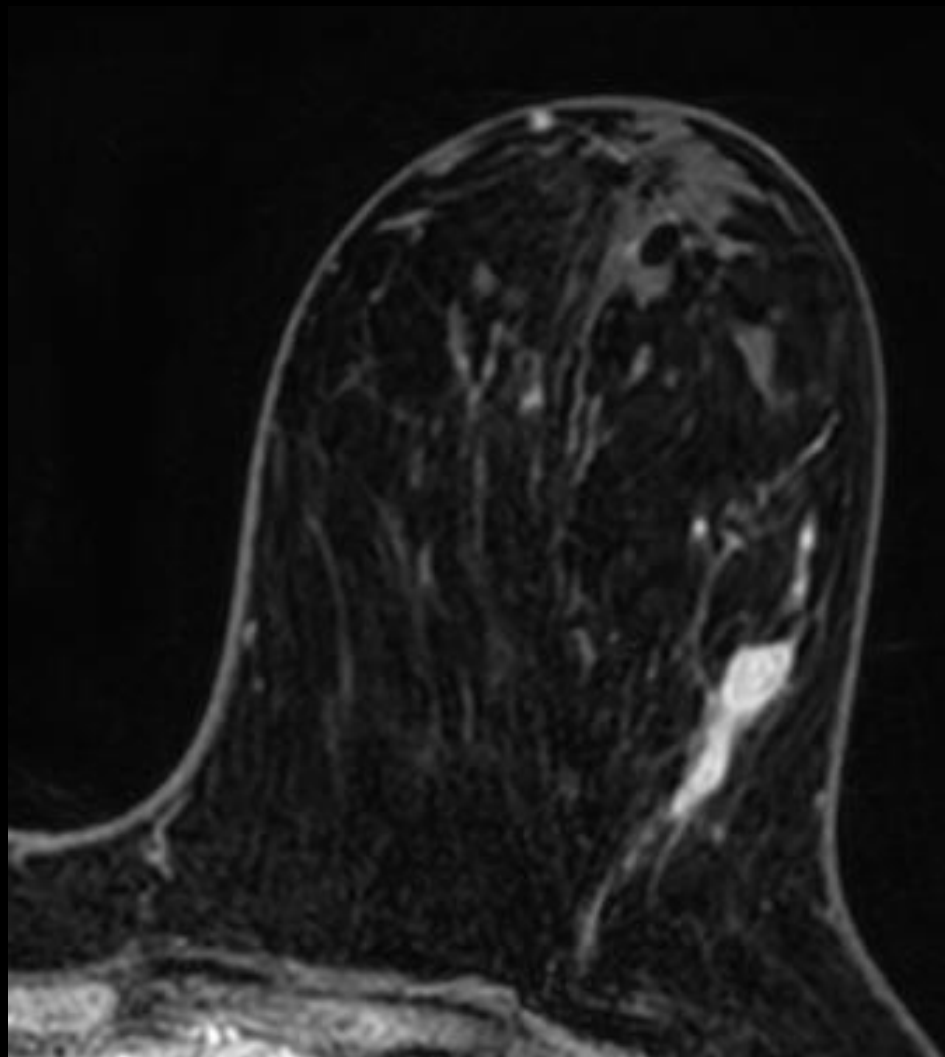
造影後MIP



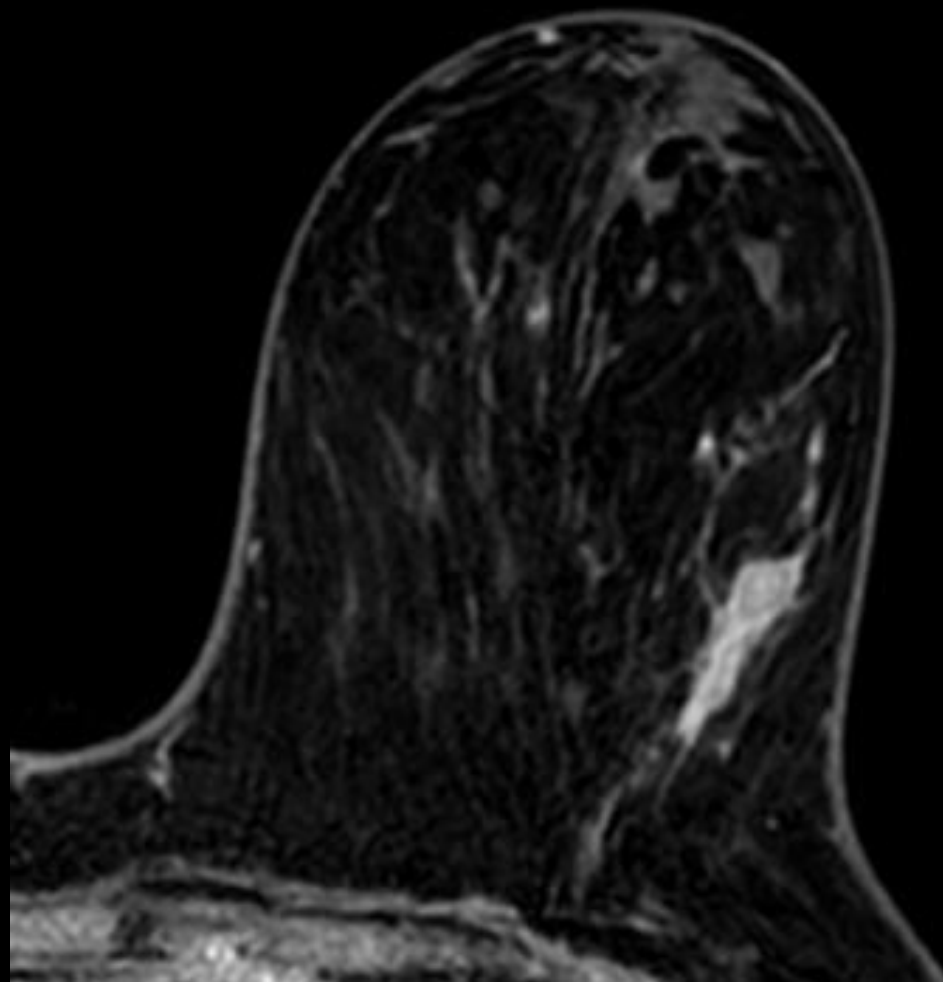
斜位

中間評価 MRI

所見を述べてください

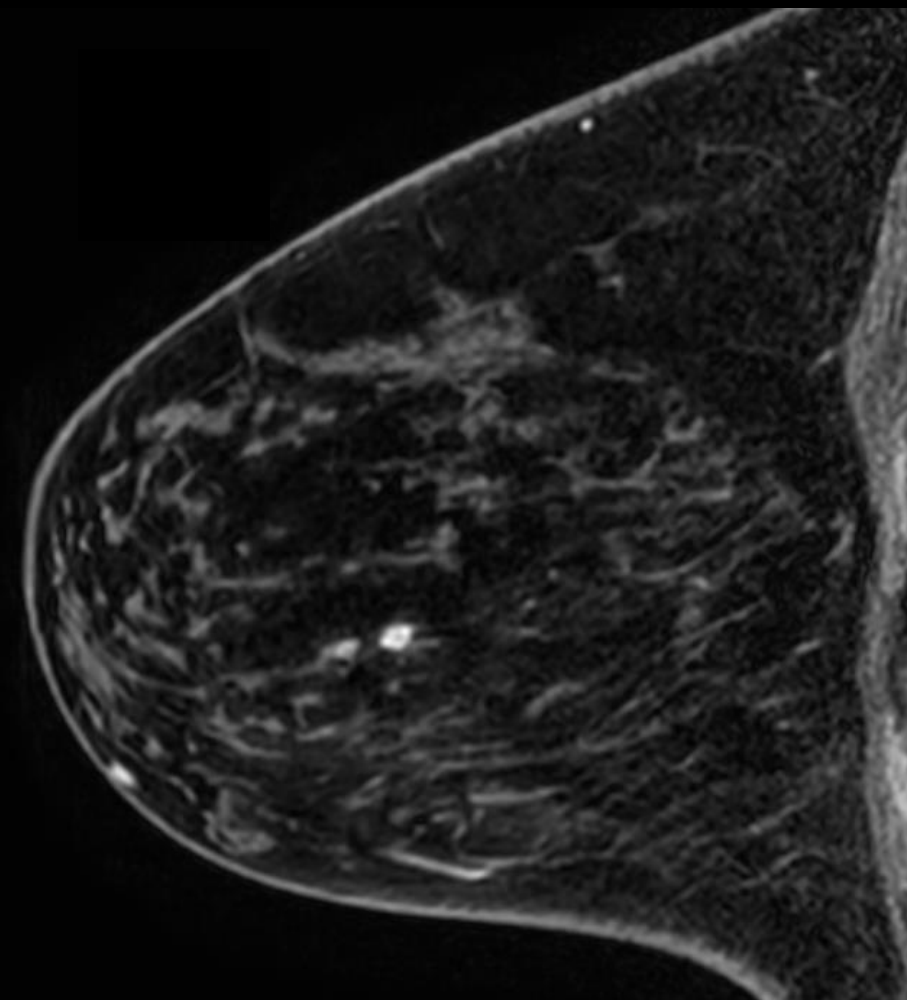
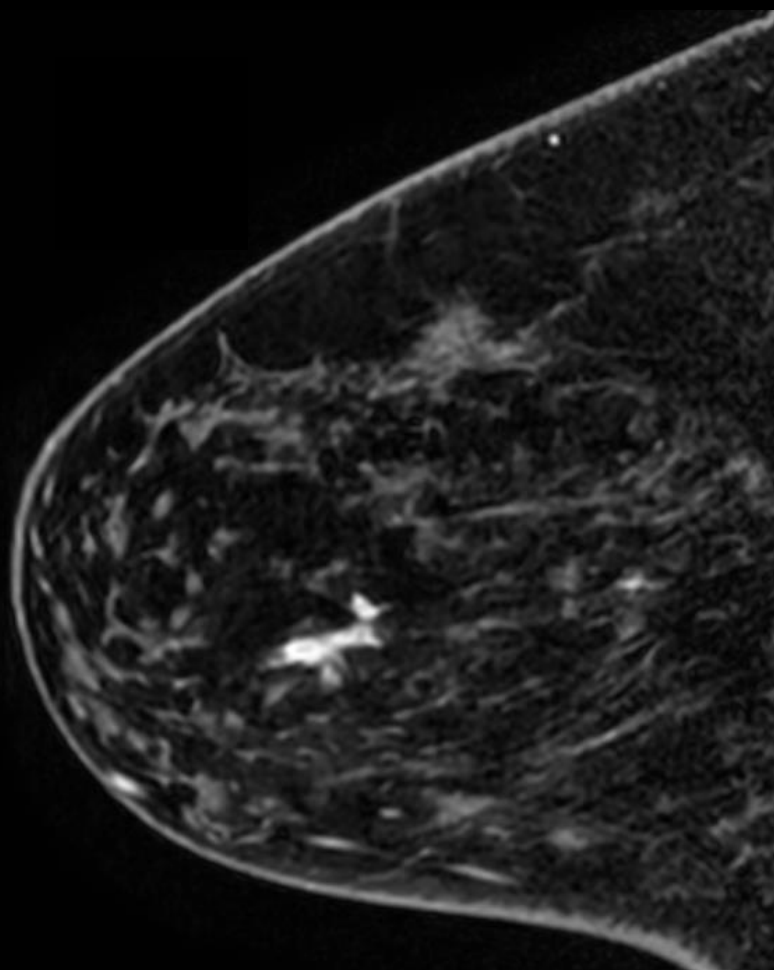
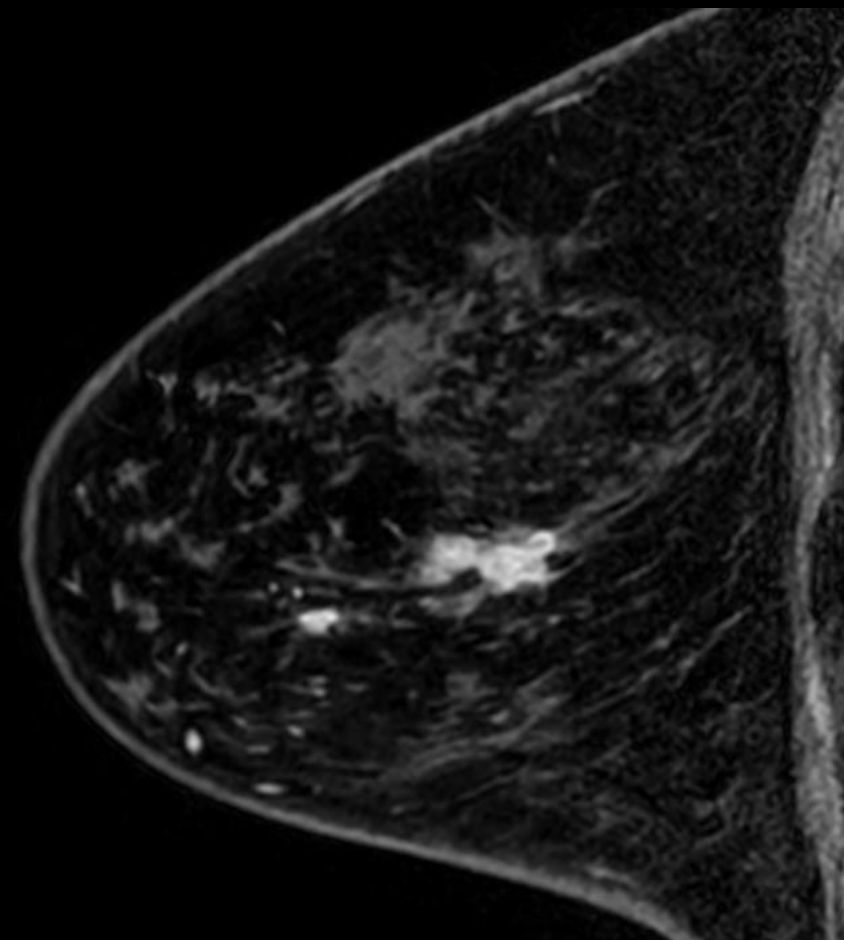


造影早期相

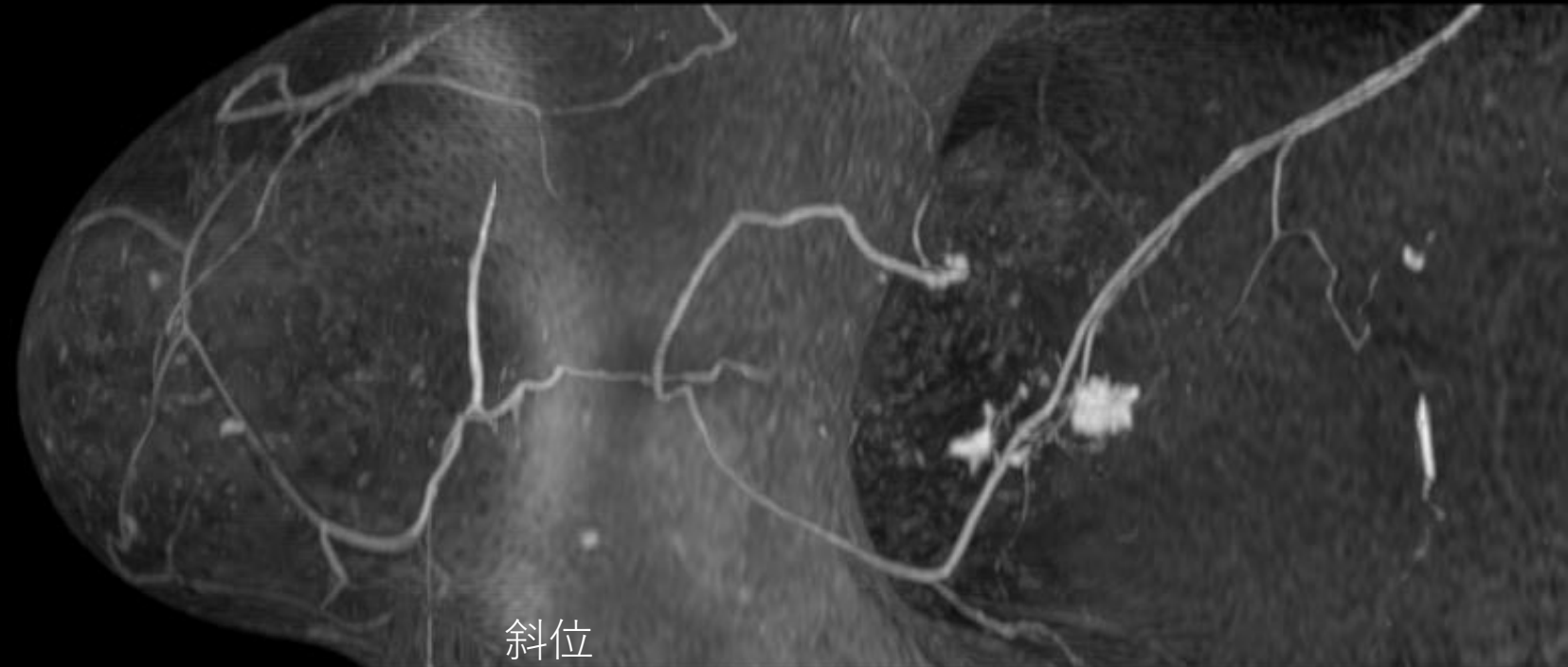
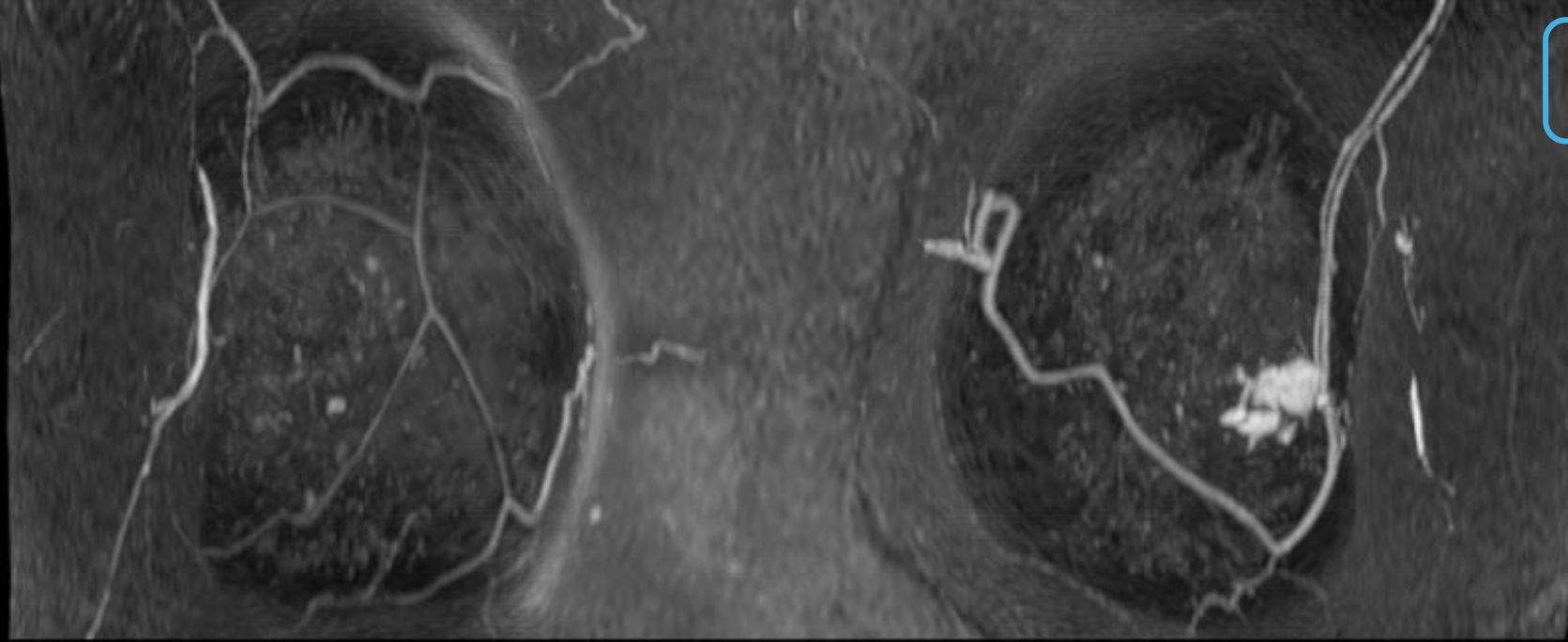


造影後期相

所見を述べてください



所見を 述べてください

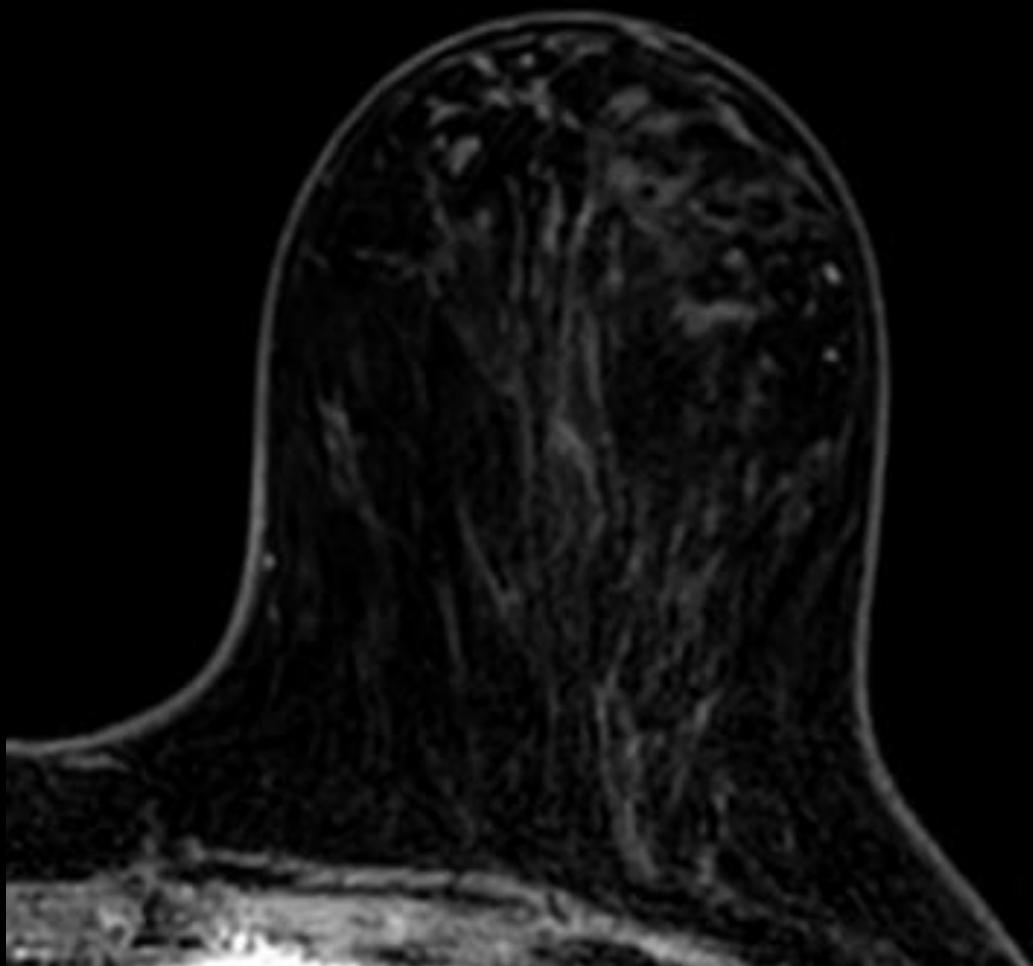


造影後MIP

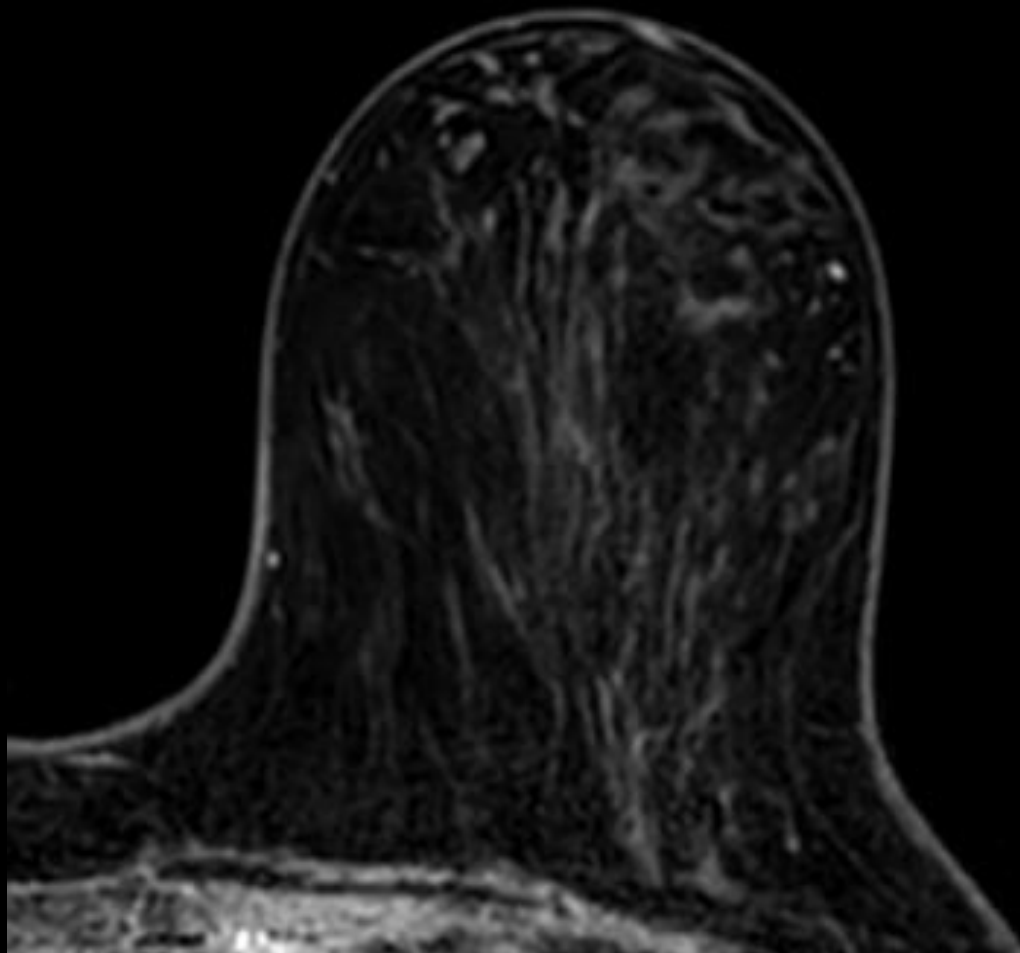
斜位

化学療法後 MRI

所見を述べてください

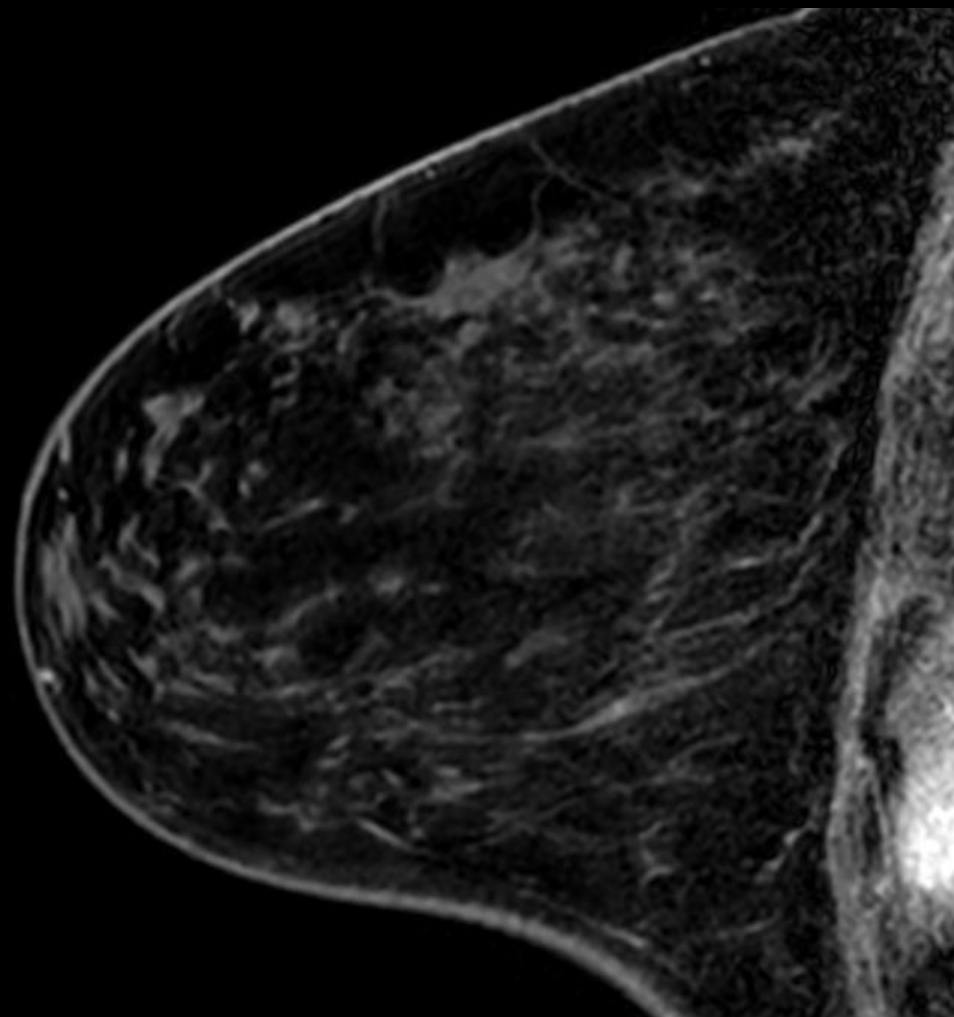
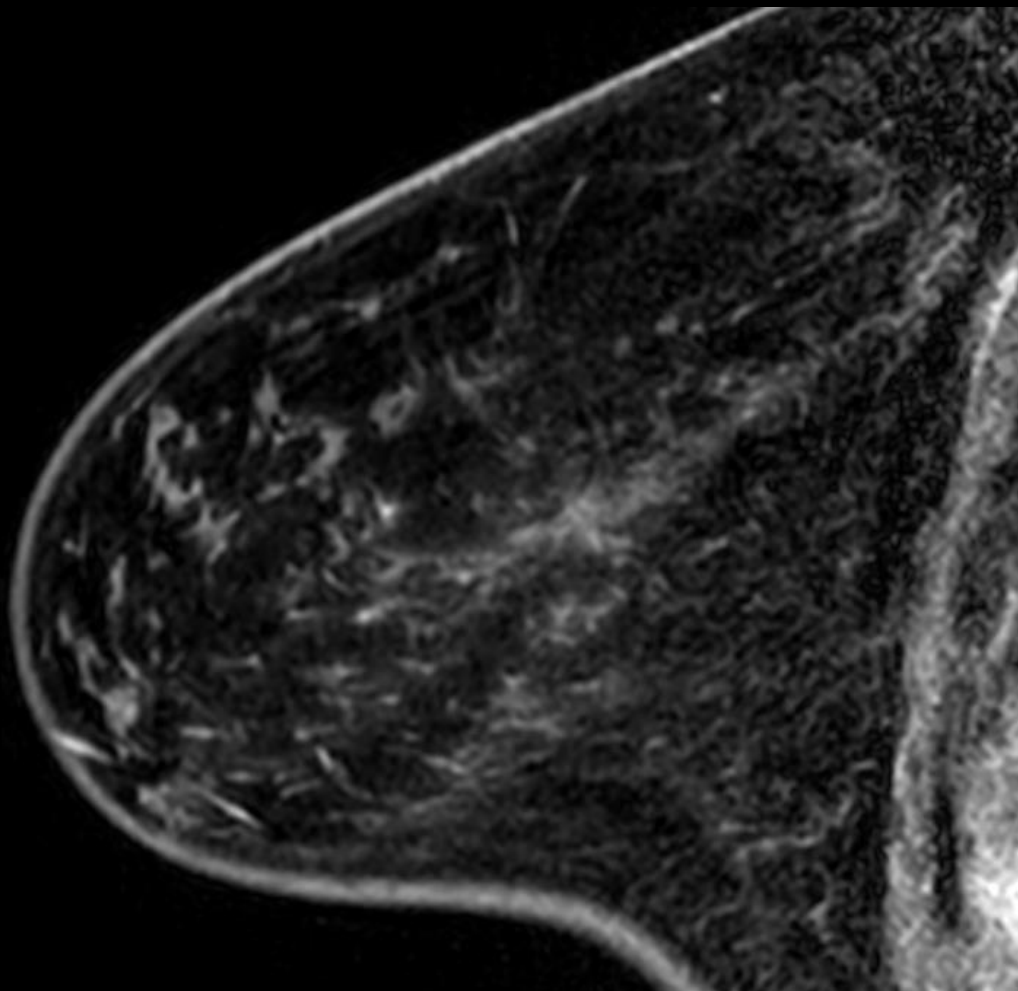


造影早期相

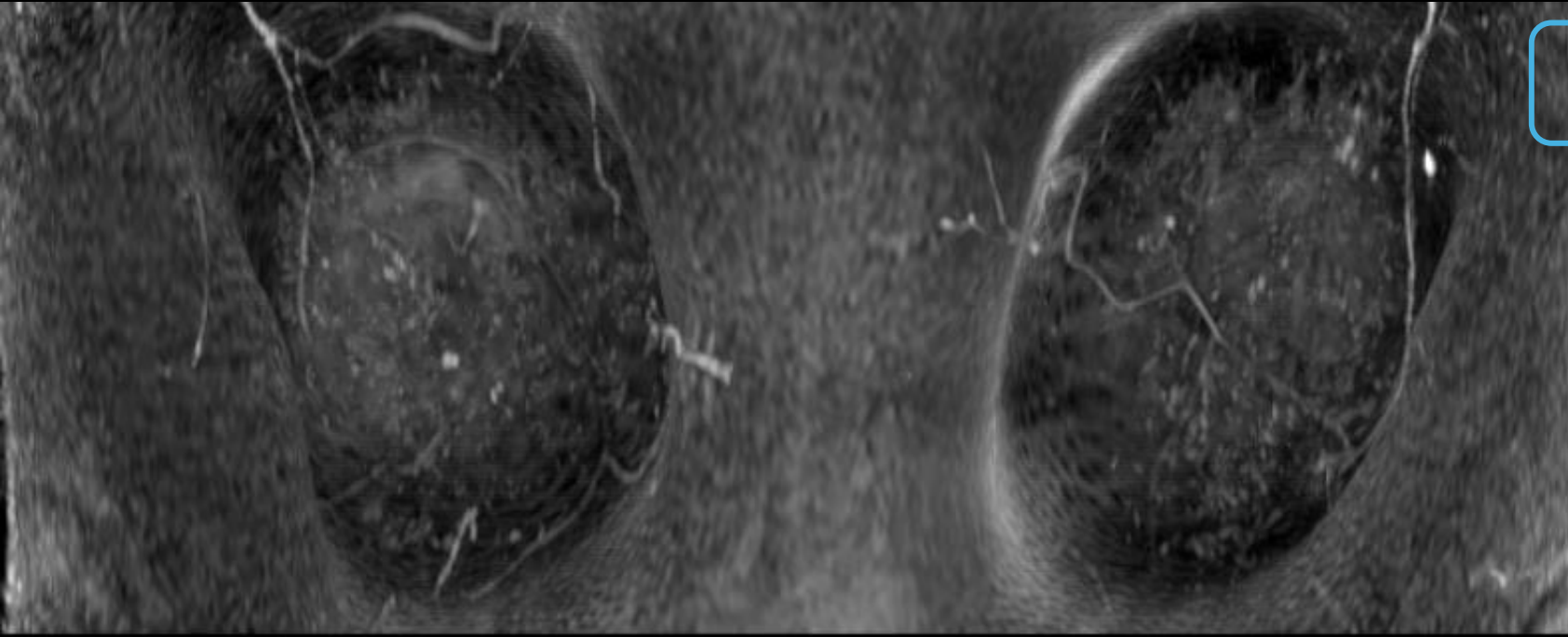


造影後期相

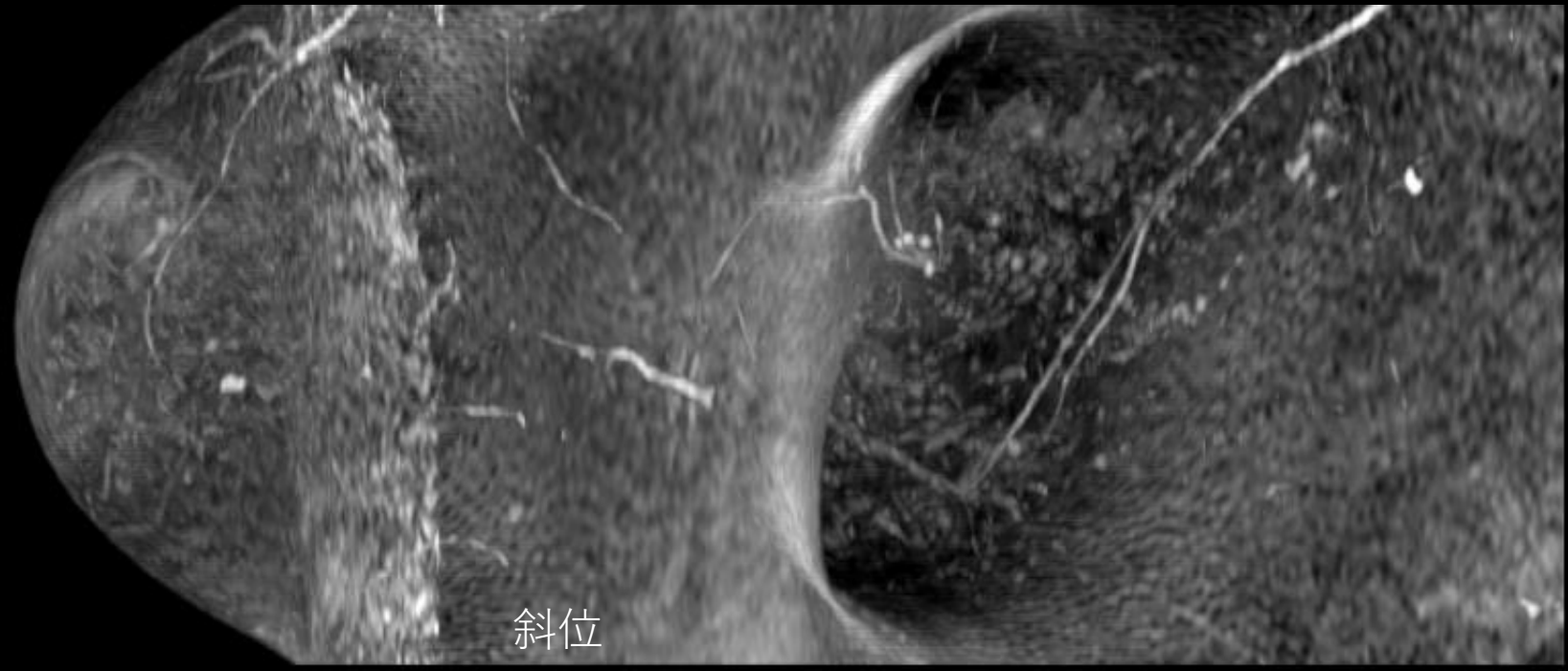
所見を述べてください



所見を 述べてください

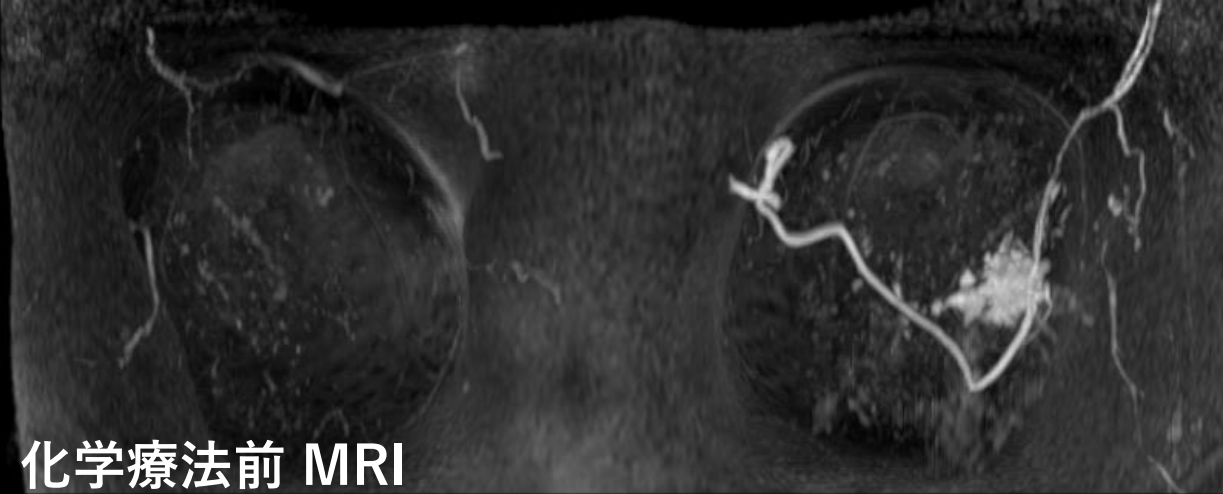


造影後MIP

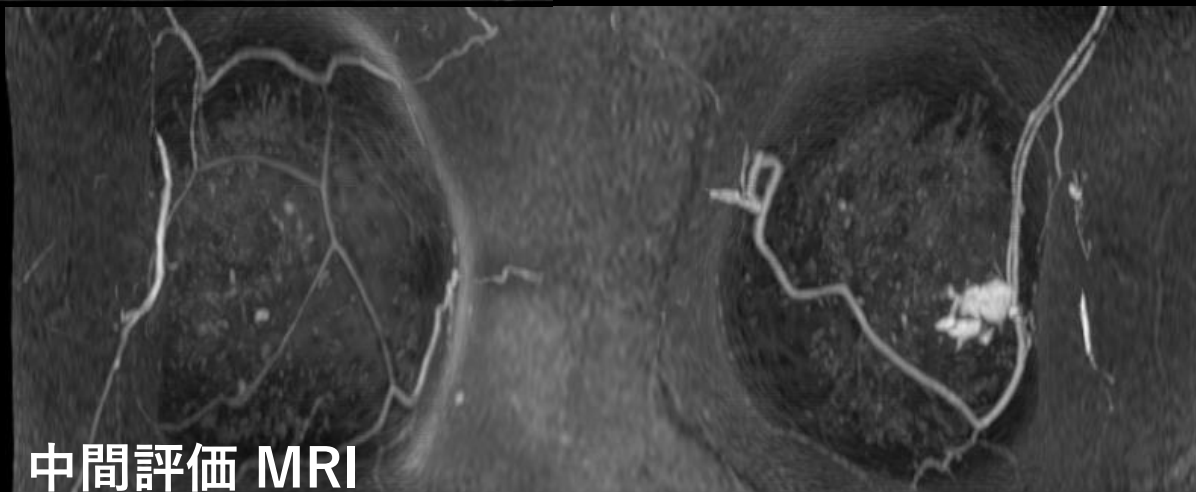


斜位

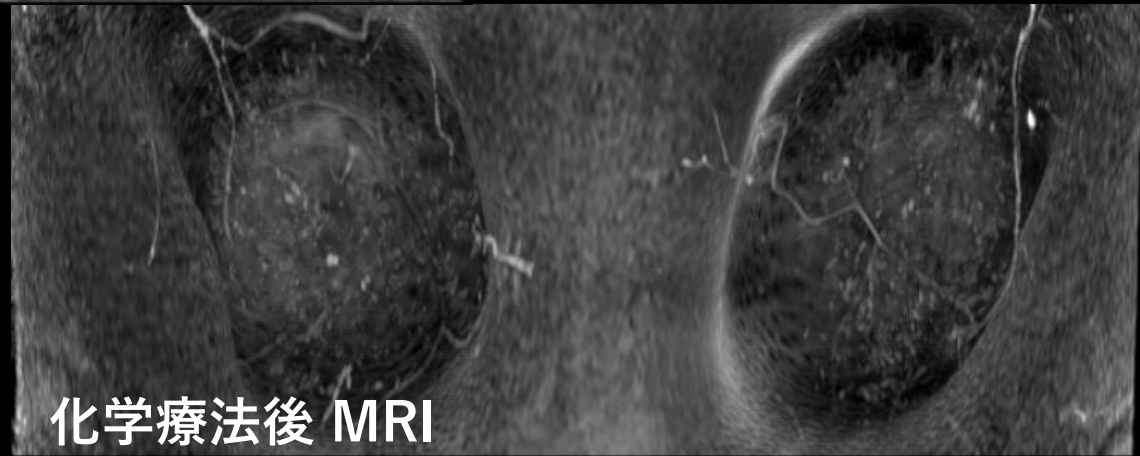
所見を述べてください



化学療法前 MRI



中間評価 MRI



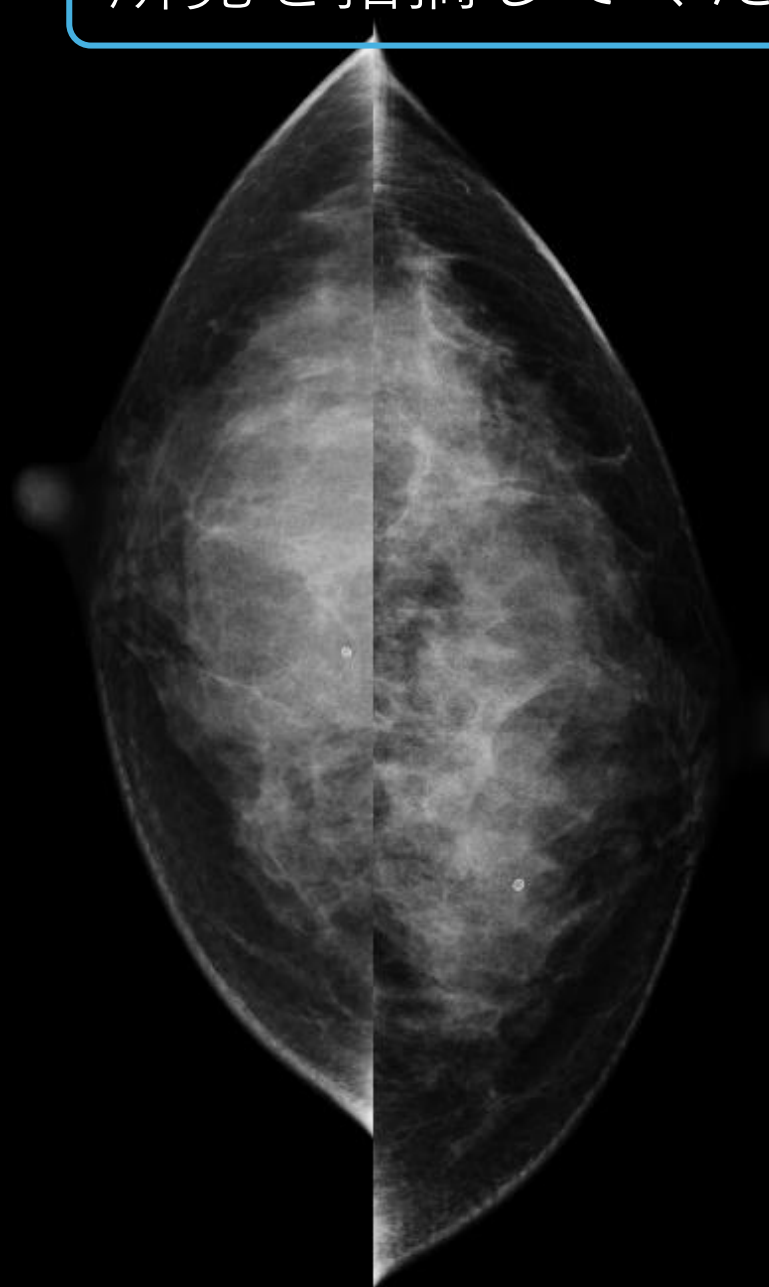
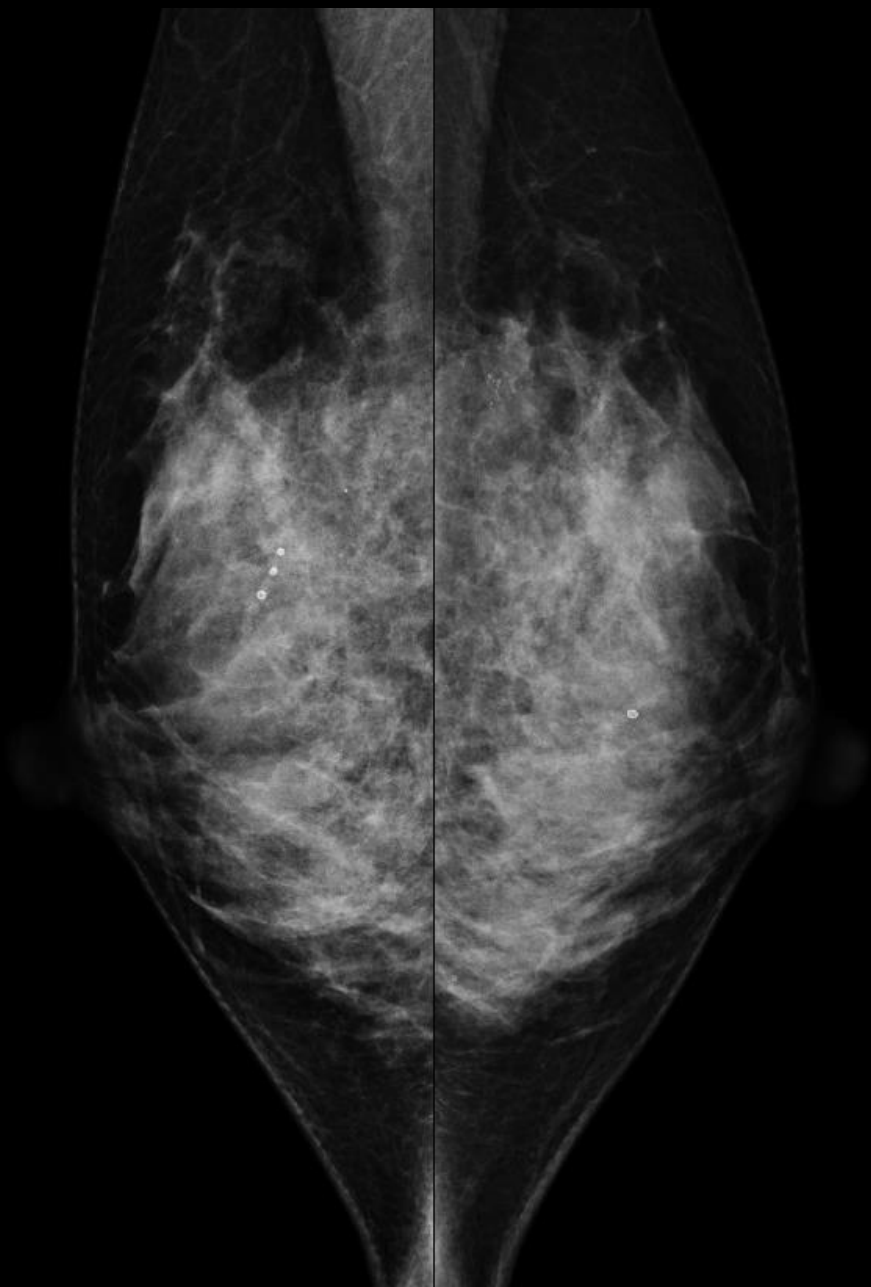
化学療法後 MRI

症例 5

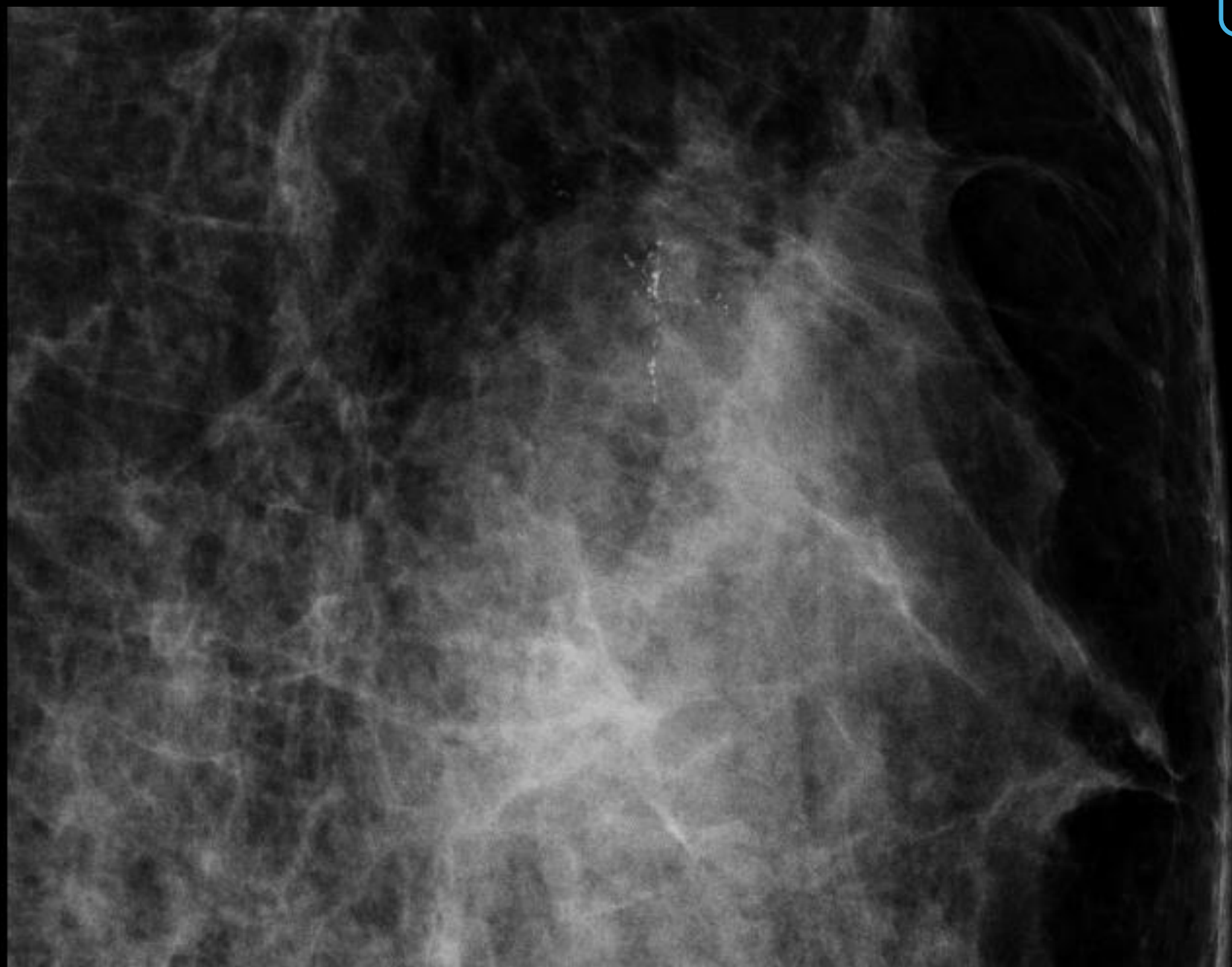
- 30歳代 女性
- 検診で異常を指摘される。

マンモグラフィ

所見を指摘してください

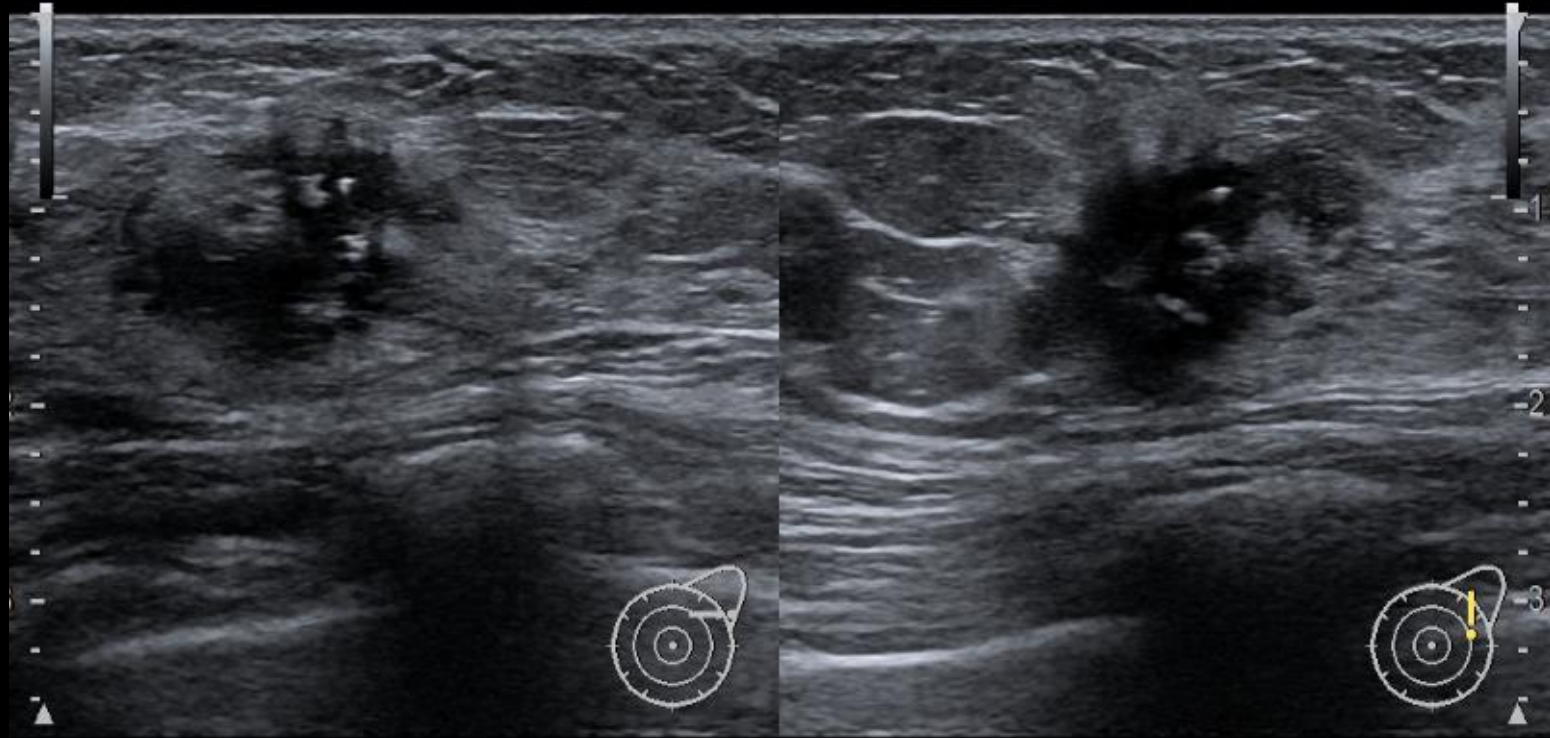


所見を指摘してください



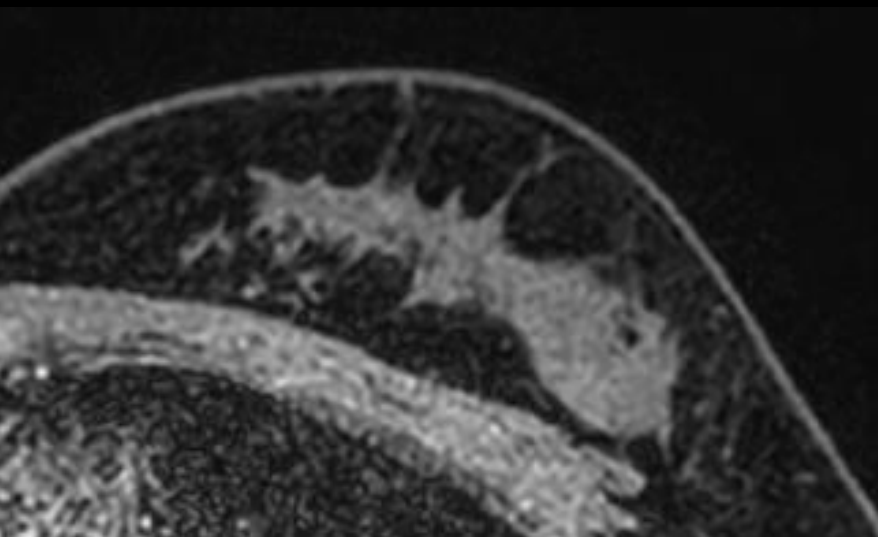
超音波検査

所見を述べてください

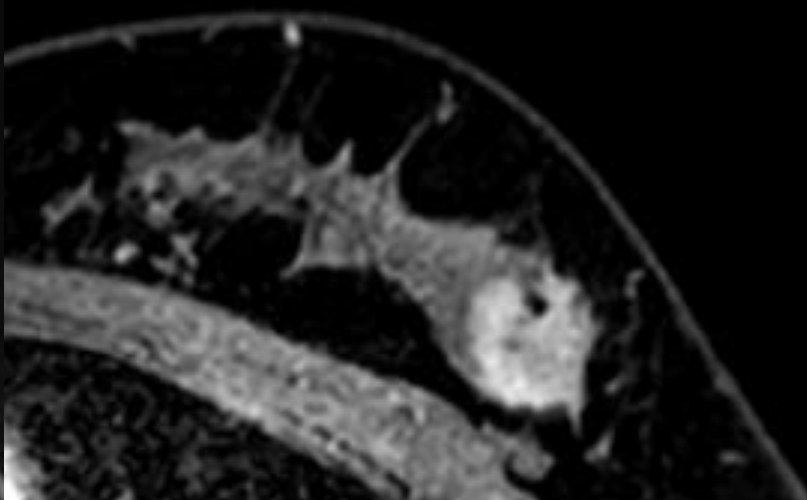


化学療法前 MRI

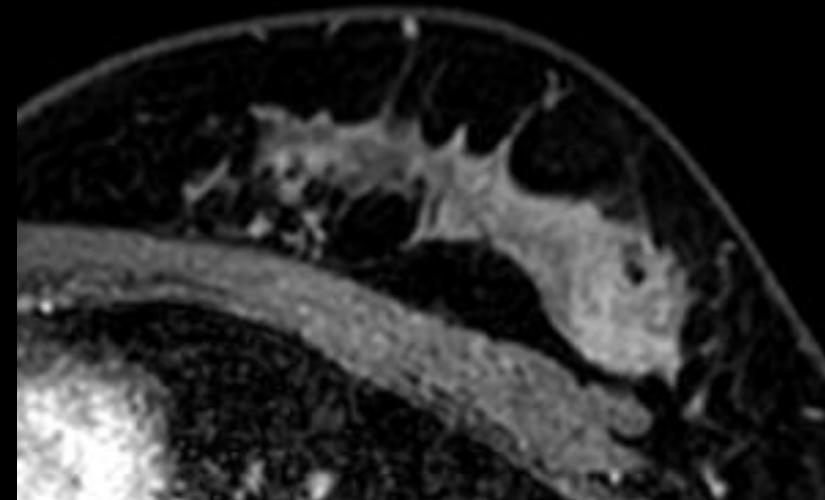
所見を述べてください



造影前

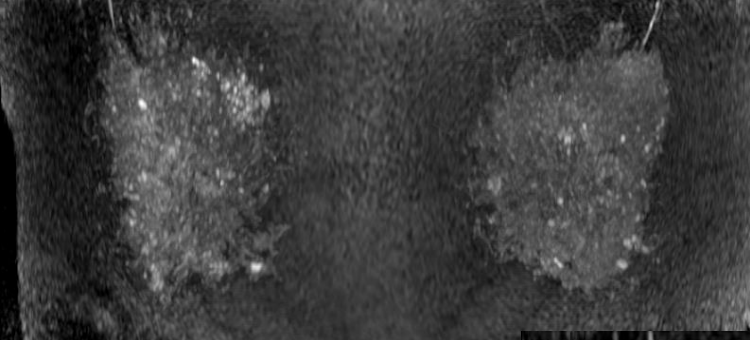


造影早期相

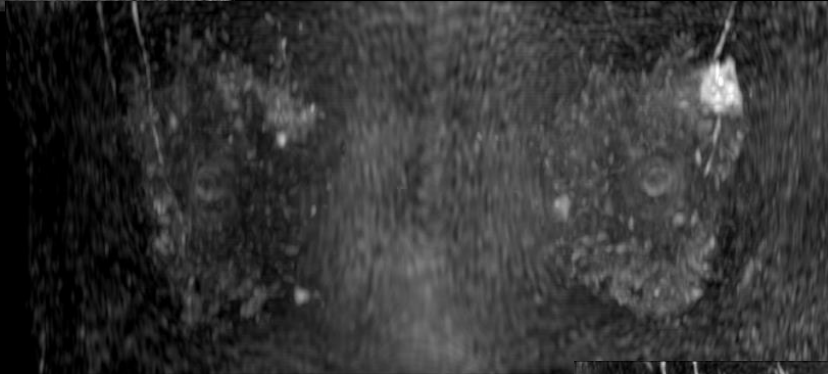


造影後期相

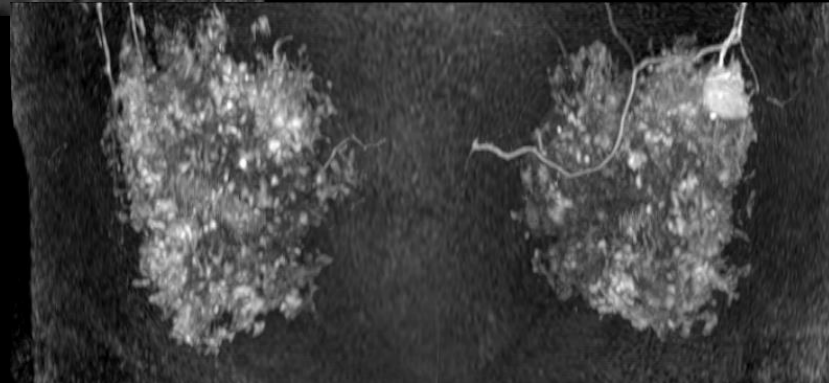
所見を 述べてください



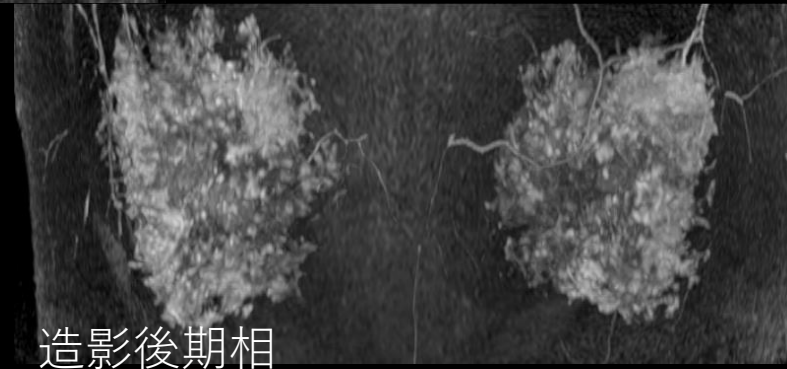
造影前



Ultra fast




造影早期相

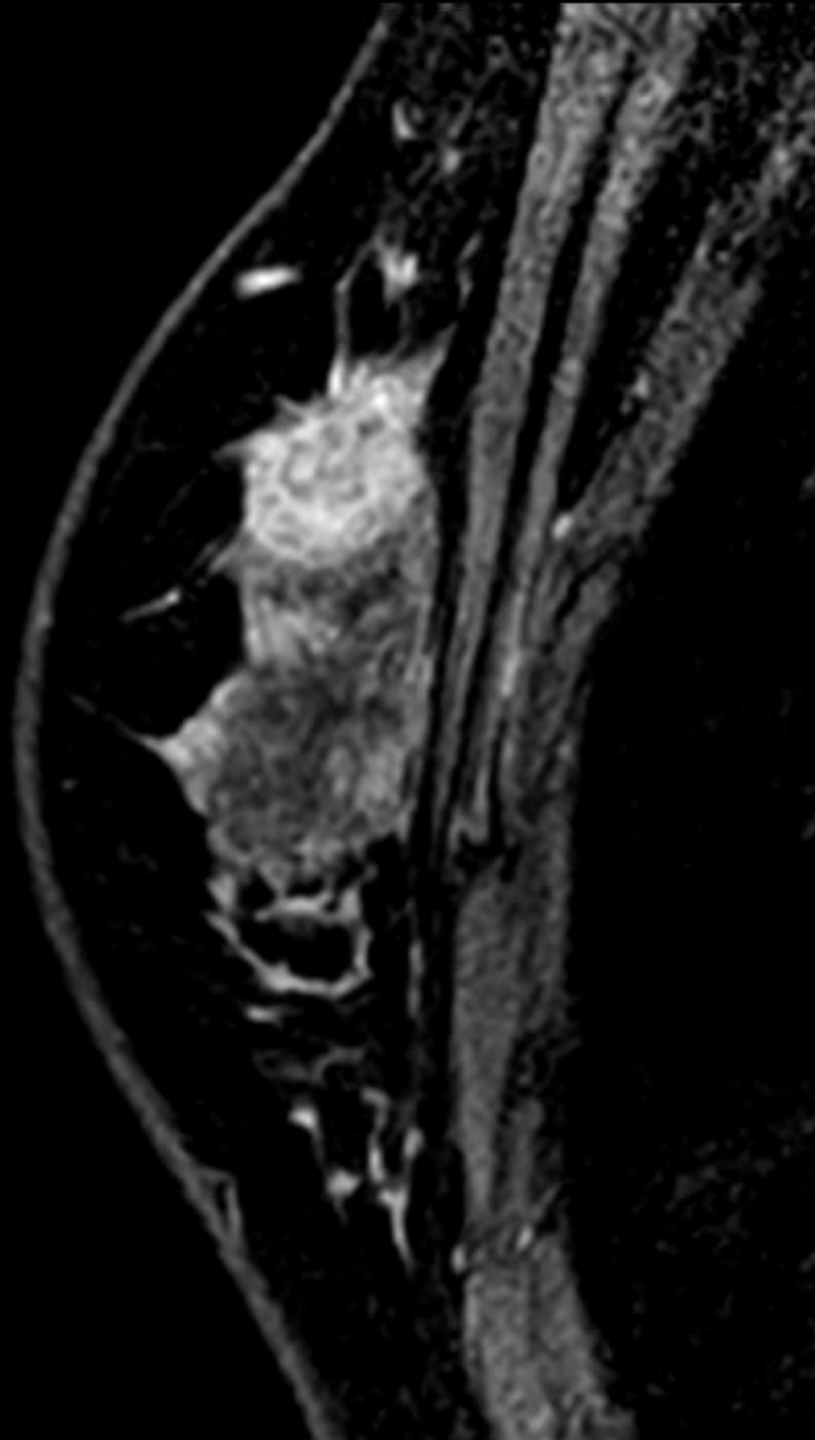


造影後期相

Dynamic study

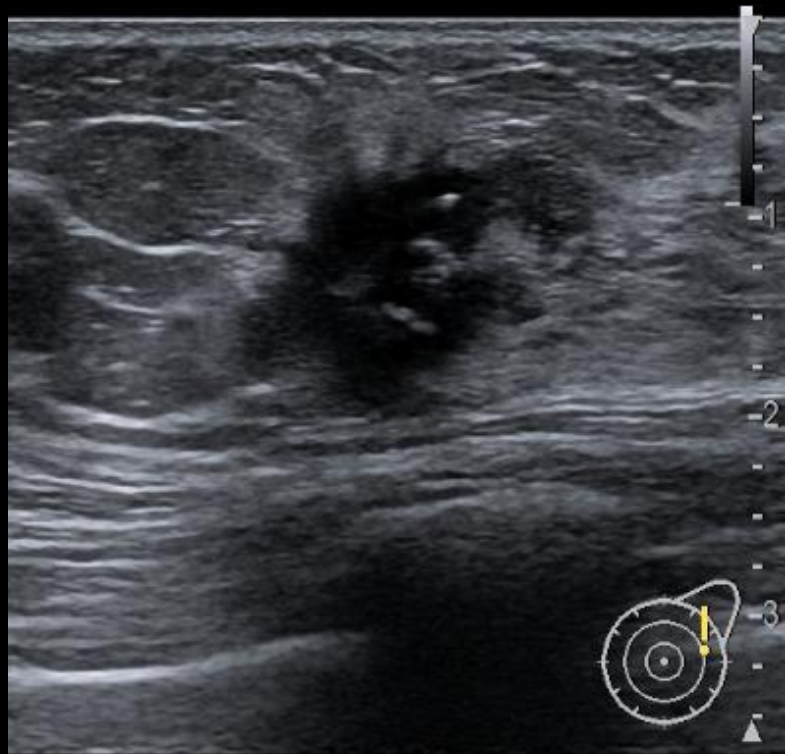


所見を述べてください

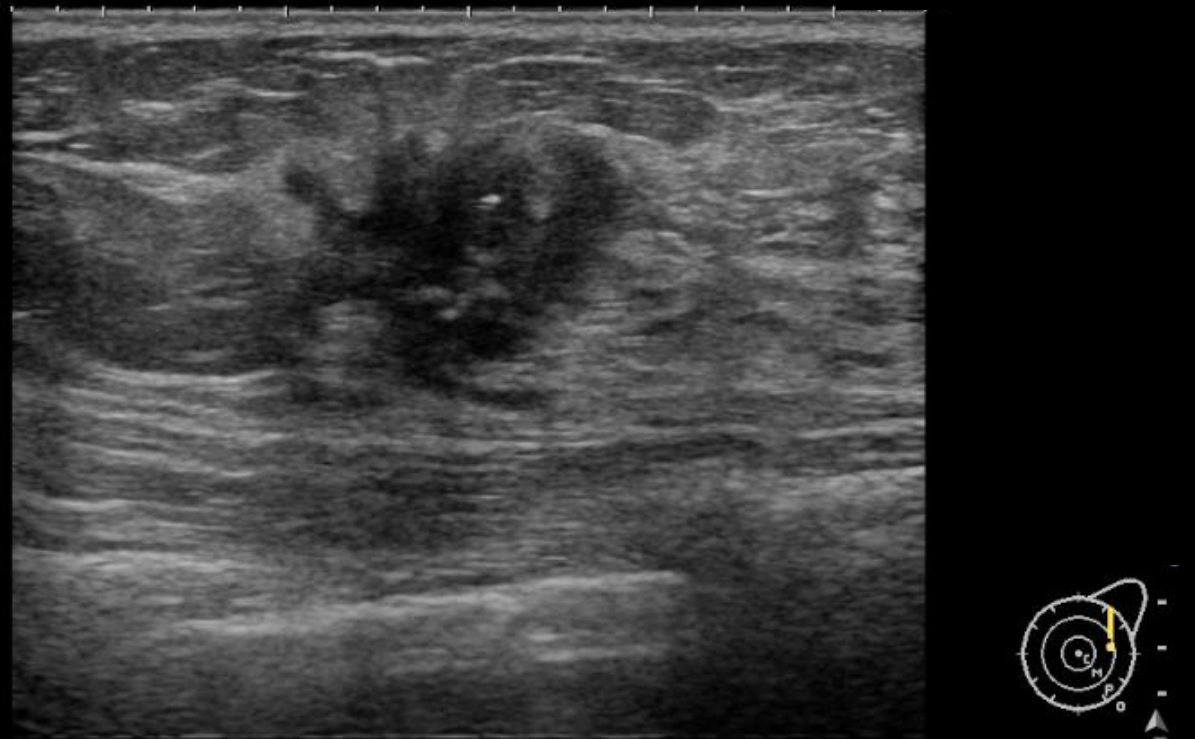


所見を述べてください

化学療法前 US

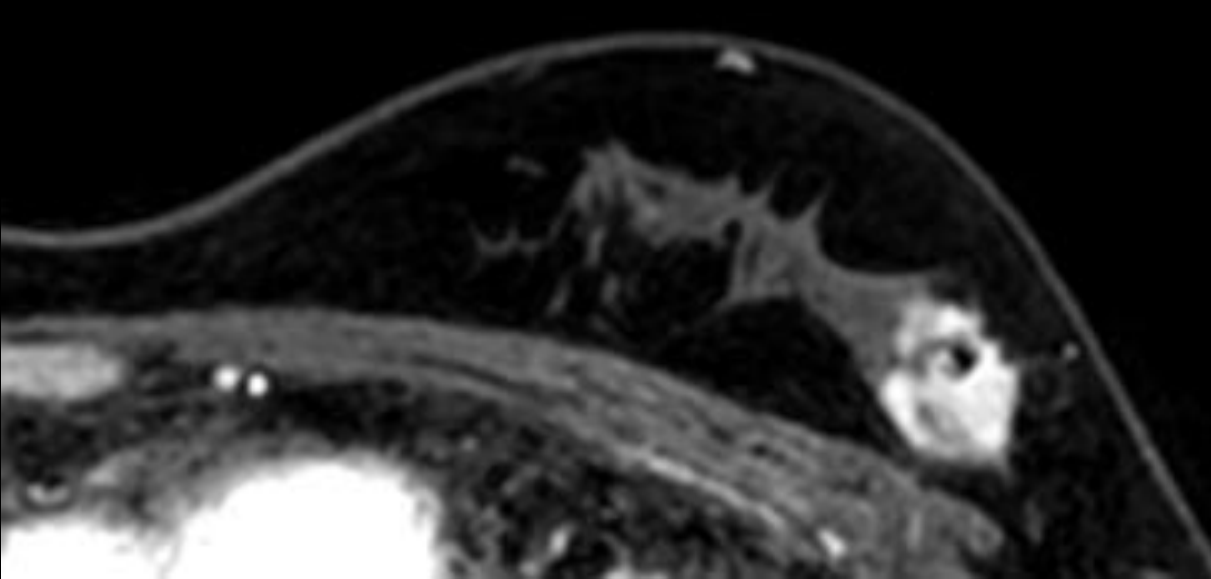


中間評価 US

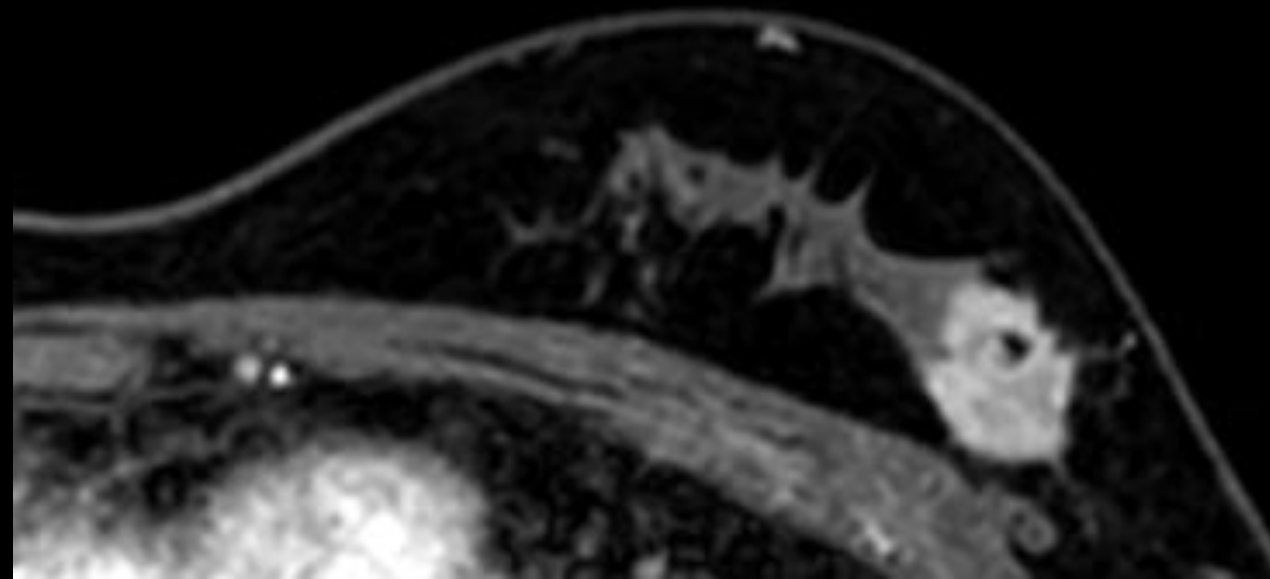


中間評価 MRI

所見を述べてください

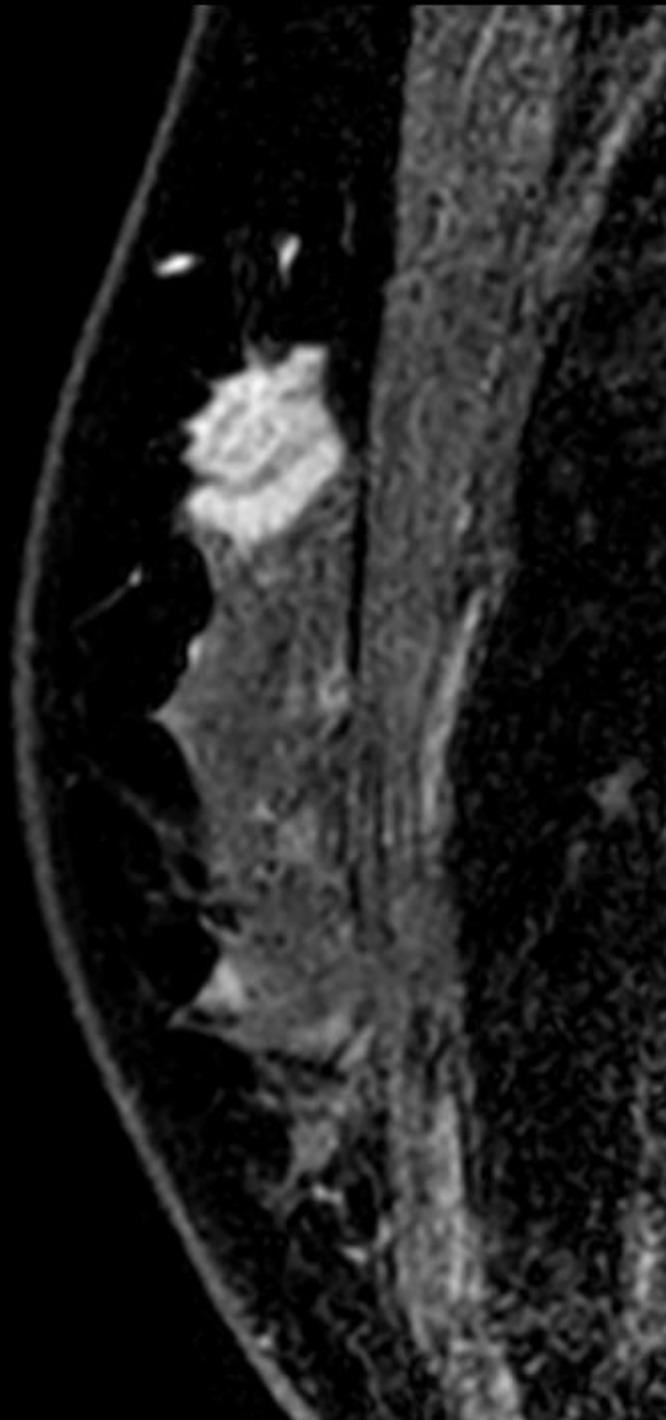


造影早期相

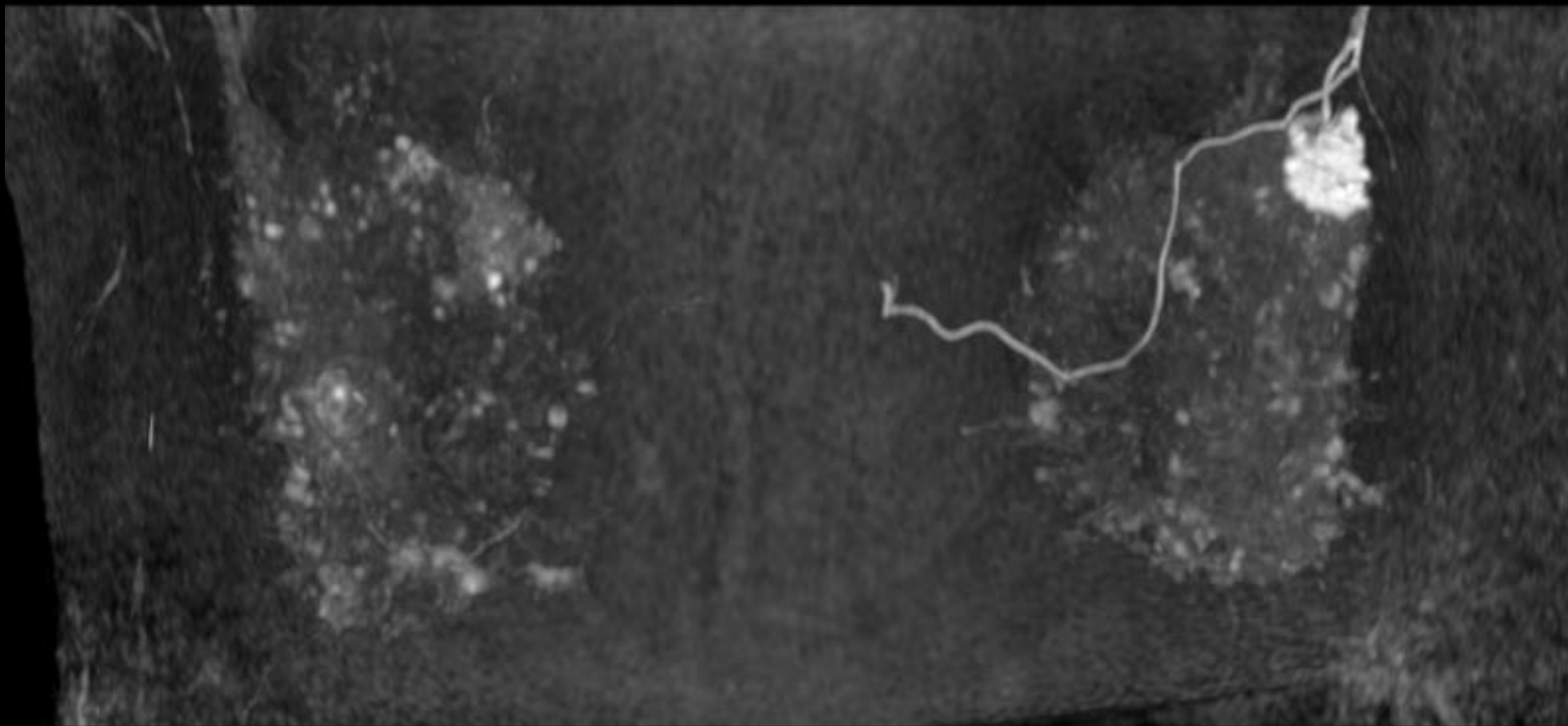


造影後期相

所見を述べてください



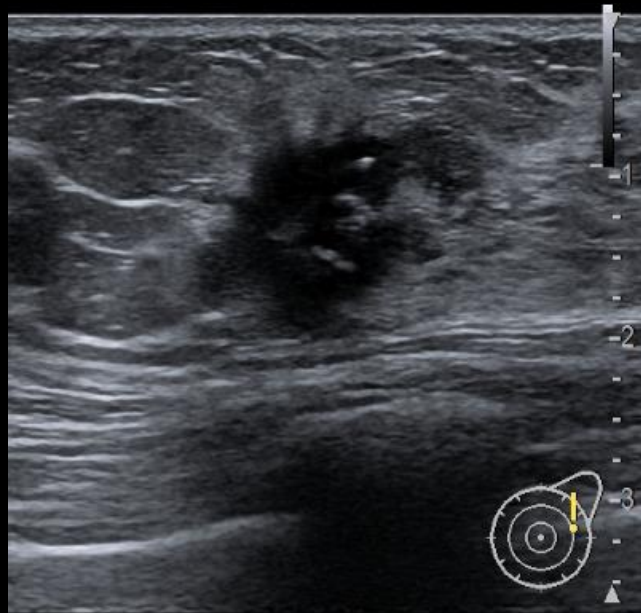
所見を述べてください



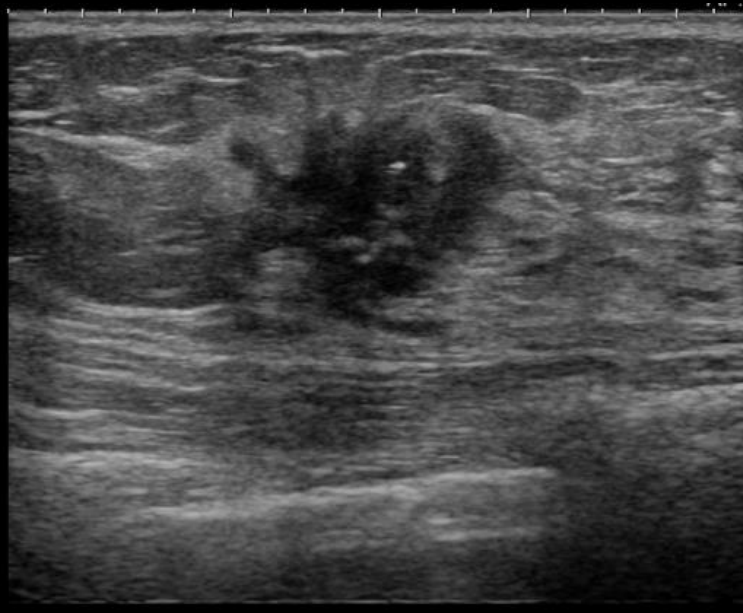
造影後MIP

所見を述べてください

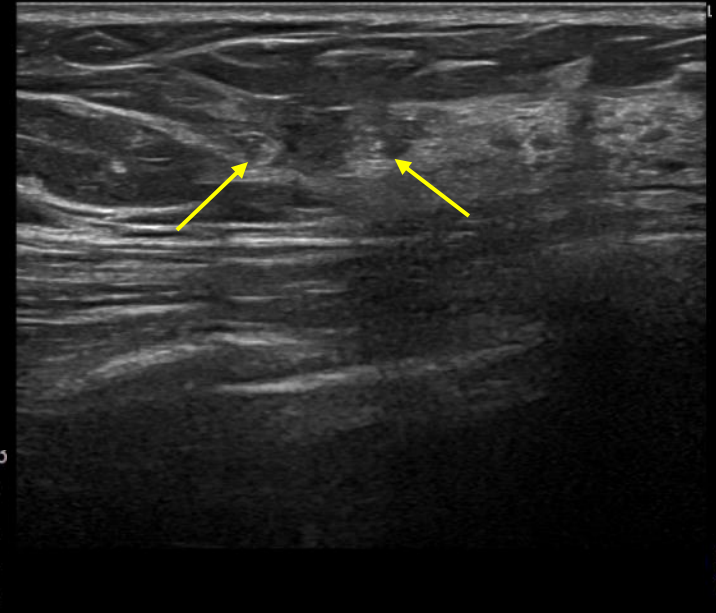
化学療法前 US



中間評価 US

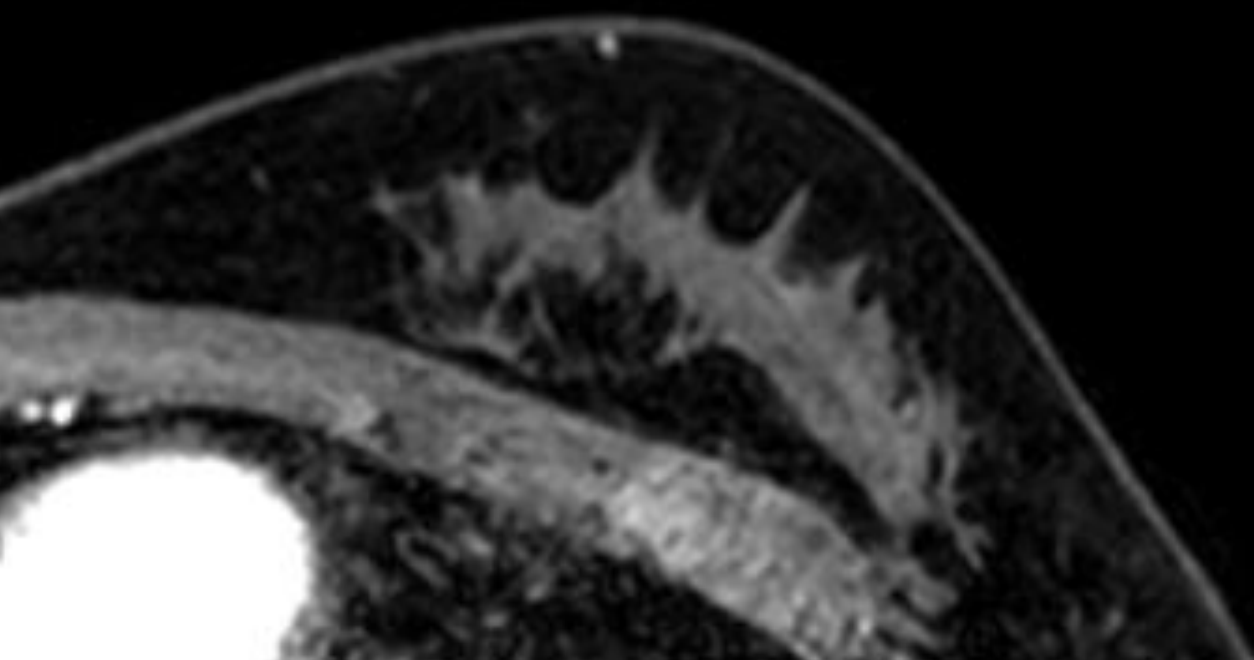


化学療法後 US

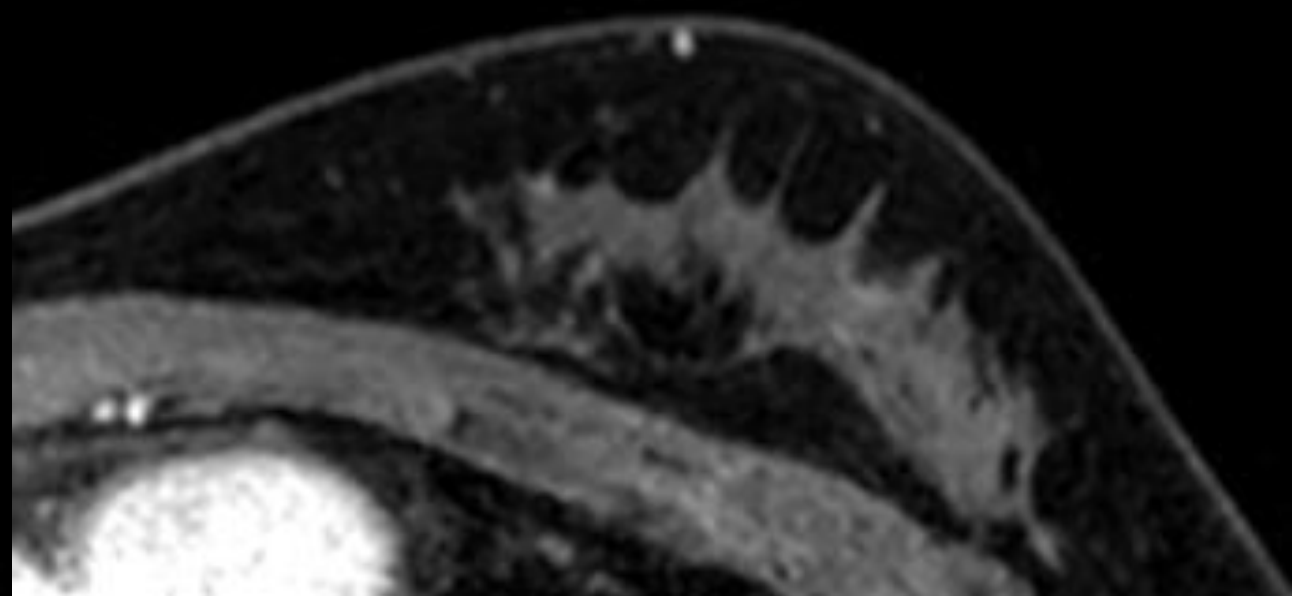


化学療法後 MRI

所見を述べてください

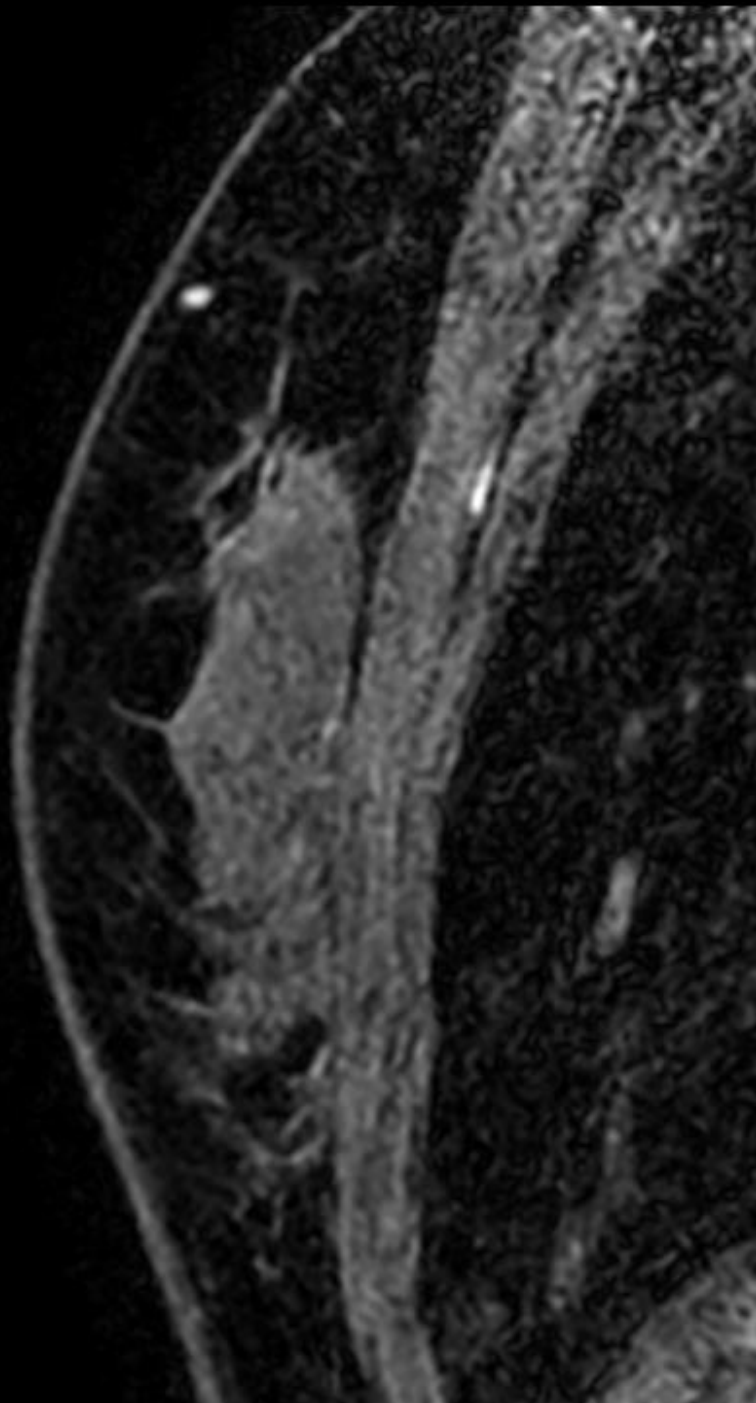


造影早期相

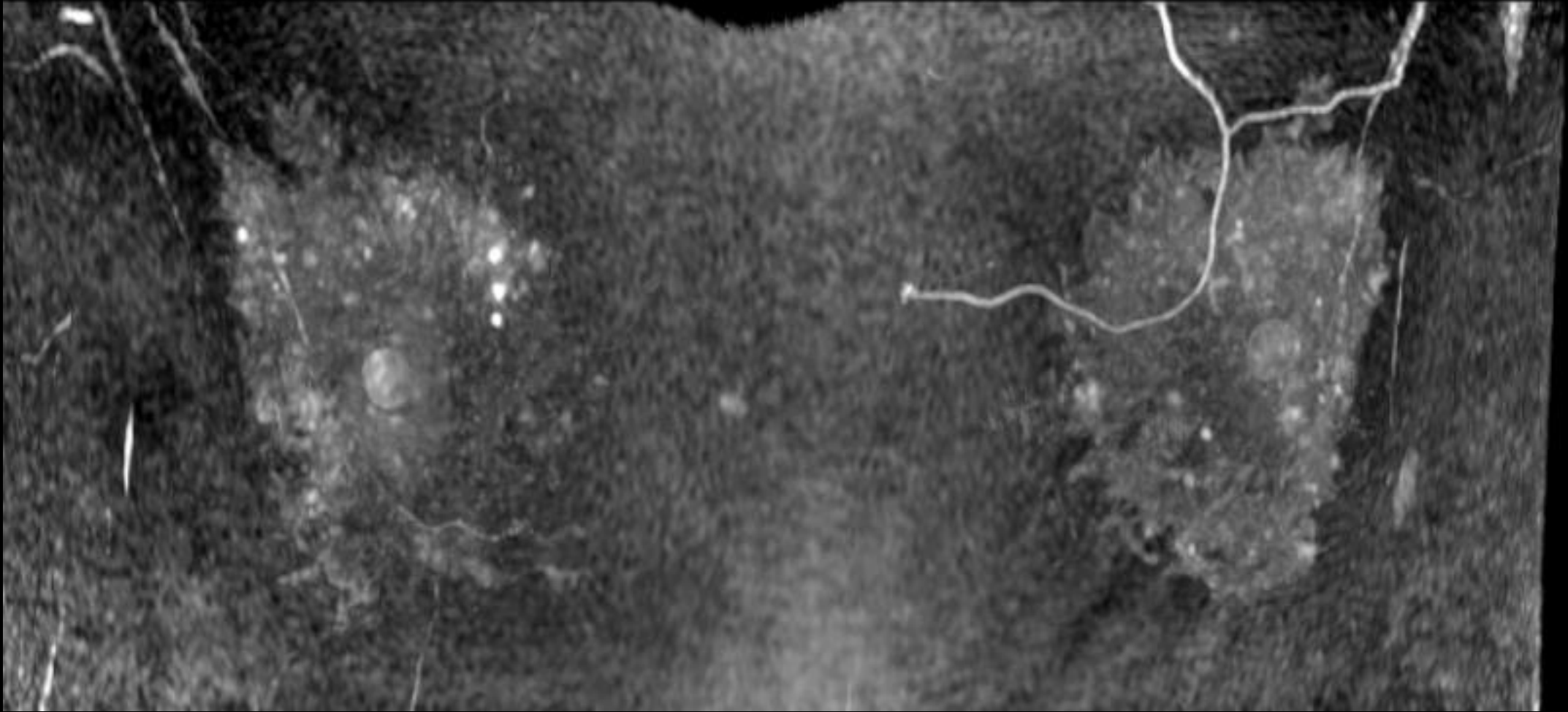


造影後期相

所見を述べてください

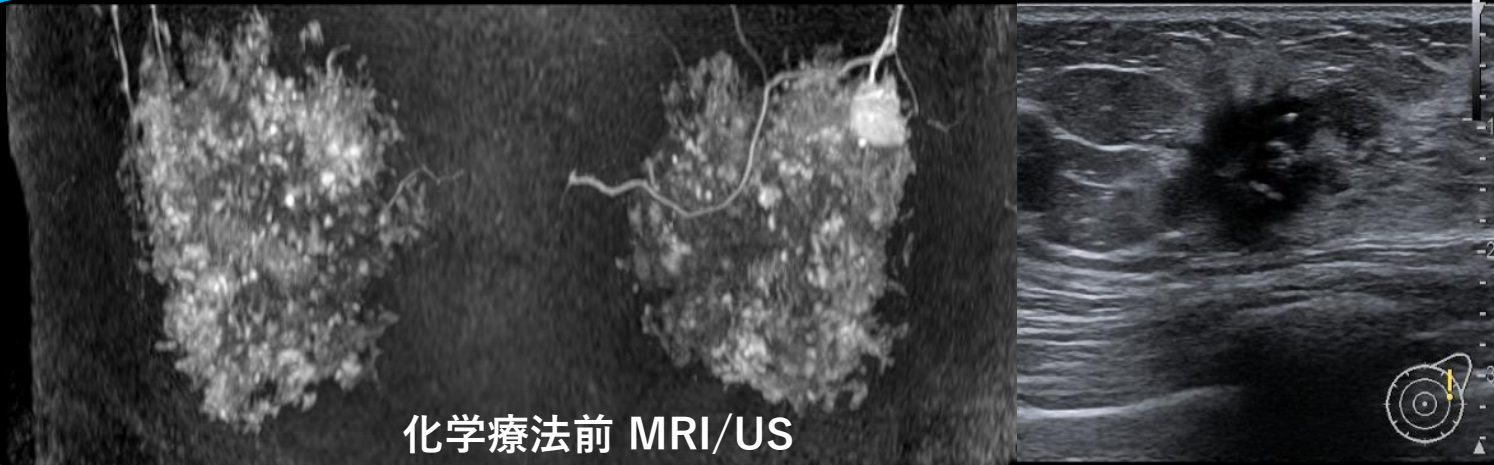


所見を 述べてください

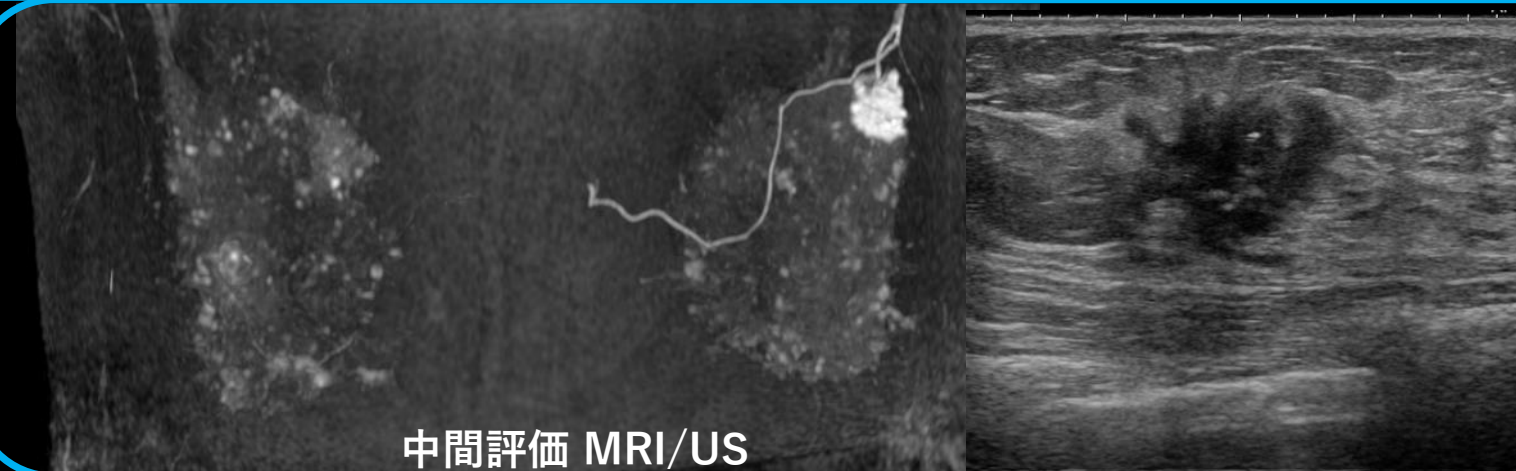


造影後MIP

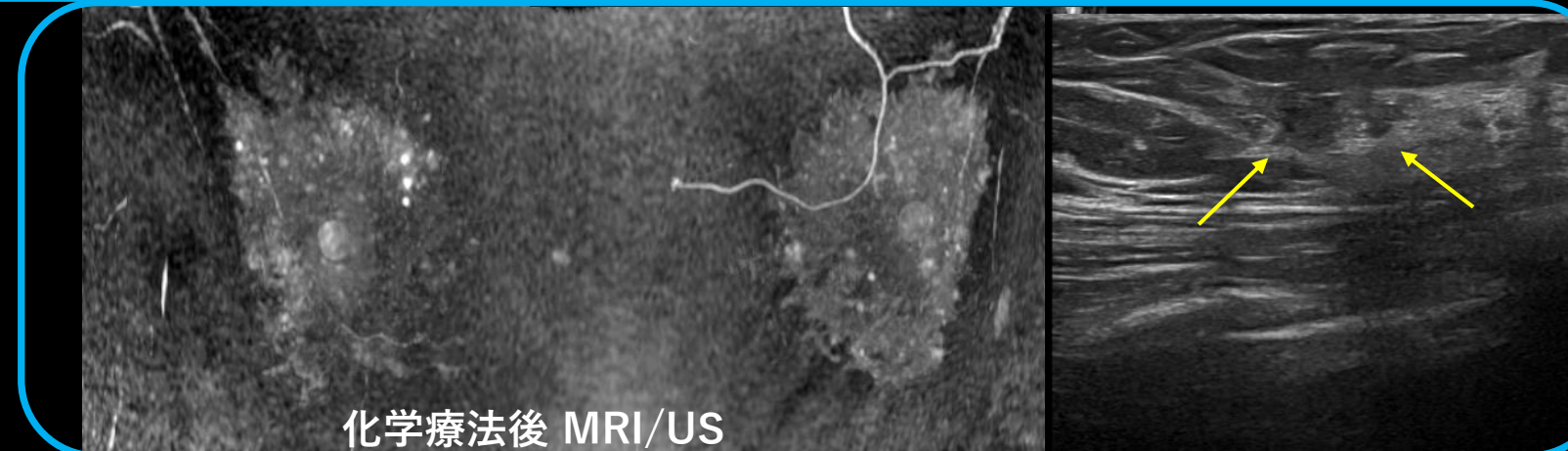
所見を述べてください



化学療法前 MRI/US



中間評価 MRI/US



化学療法後 MRI/US

以上です。